



ATLAS DE ANATOMIA DOS ANIMAIS DOMÉSTICOS I

MEMBRO PÉLVICO

Lívia Maria S. Andrade
Natália Élda G. Nascimento
Fabio Sartori



**ATLAS DE ANATOMIA DOS
ANIMAIS DOMÉSTICOS I**

MEMBRO PÉLVICO

Lívia Maria S. Andrade
Natália Élide G. Nascimento
Fabio Sartori

© 2022 Universidade de Vassouras

1º Edição 2022

Presidente da Fundação Educacional Severino Sombra (FUSVE)

Marco Antonio Vaz Capute

Reitor da Universidade de Vassouras

Marco Antonio Soares de Souza

Pró-Reitor de Pesquisa e Pós-Graduação da Universidade de Vassouras

Carlos Eduardo Cardoso

Coordenadora do Curso de Medicina Veterinária

Ana Paula Martinez de Abreu

Editora-Chefe das Revistas *Online* da Universidade de Vassouras

Lígia Marcondes Rodrigues dos Santos

Diagramação

Editora Interagir

Mariana Moss de Souza Macedo

At651

Atlas de anatomia dos animais domésticos I: membro pélvico. /

Organizado por : Lívia Maria Souza de Andrade, Natália Élide Gama Nascimento, Fabio Sartori – Vassouras, RJ : Universidade de Vassouras, 2022.

19 f.

Recurso eletrônico

Formato: E-book

Modo de acesso: <http://editora.universidadedevassouras.edu.br/index.php/PT/issue/view/250>

ISBN: 978-65-87918-41-9

1. Anatomia veterinária. 2. Animais domésticos. I. Andrade, Lívia Maria Souza de. II. Nascimento, Natália Élide Gama. III. Sartori, Fabio. IV. Universidade de Vassouras. V. Título.

CDD636.0891

Sistema Gerador de Ficha Catalográfica Oline – Universidade de Vassouras

Todos os direitos reservados. É permitida a reprodução parcial ou total desta obra, desde que citada a fonte e que não seja para venda ou qualquer fim comercial.

O texto é de responsabilidade de seus autores. As informações nele contidas, bem como as opiniões emitidas, não representam pontos de vista da Universidade de Vassouras.

MEMBRO PÉLVICO EQUINO



Detalhes – Pelve - Equino

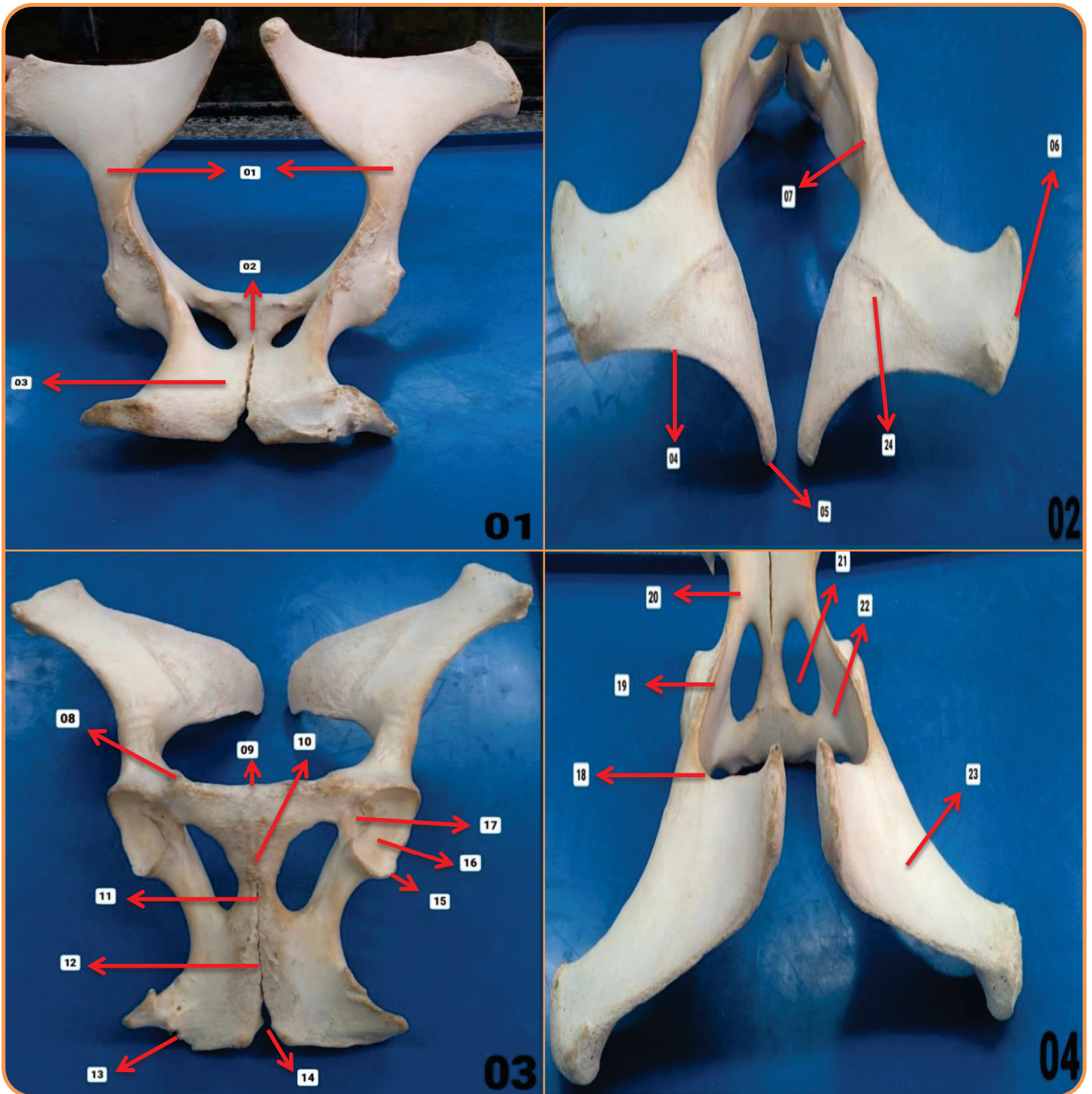


Figura 01 – Vista Caudal

- 01. Ílio
- 02. Púbis
- 03. Ísquio

Figura 03 – Vista Distal

- 08. Tuberosidade Ílio-púbica
- 09. Tuberosidade Púbica
- 10. Sínfise Púbica
- 11. Sínfise Pélvica
- 12. Sínfise Isquiática
- 13. Tuberosidade Isquiática
- 14. Arco Isquiático
- 15. Borda Acetabular
- 16. Superfície Acetabular
- 17. Chanfradura Acetabular

Figura 02 – Vista Cranial

- 04. Crista Ilíaca
- 05. Tuberosidade Sacral
- 06. Tuberosidade Coxal
- 07. Tuberosidade Psoas
- 24. Face Auricular

Figura 04 – Vista Proximal

- 18. Incisura Isquiática Maior
- 19. Espinha Isquiática
- 20. Incisura Isquiática Menor
- 21. Forame Obturador
- 22. Sulco para Passagem dos Nervos Obturadores
- 23. Face Glútea

Detalhes – Fêmur - Equino

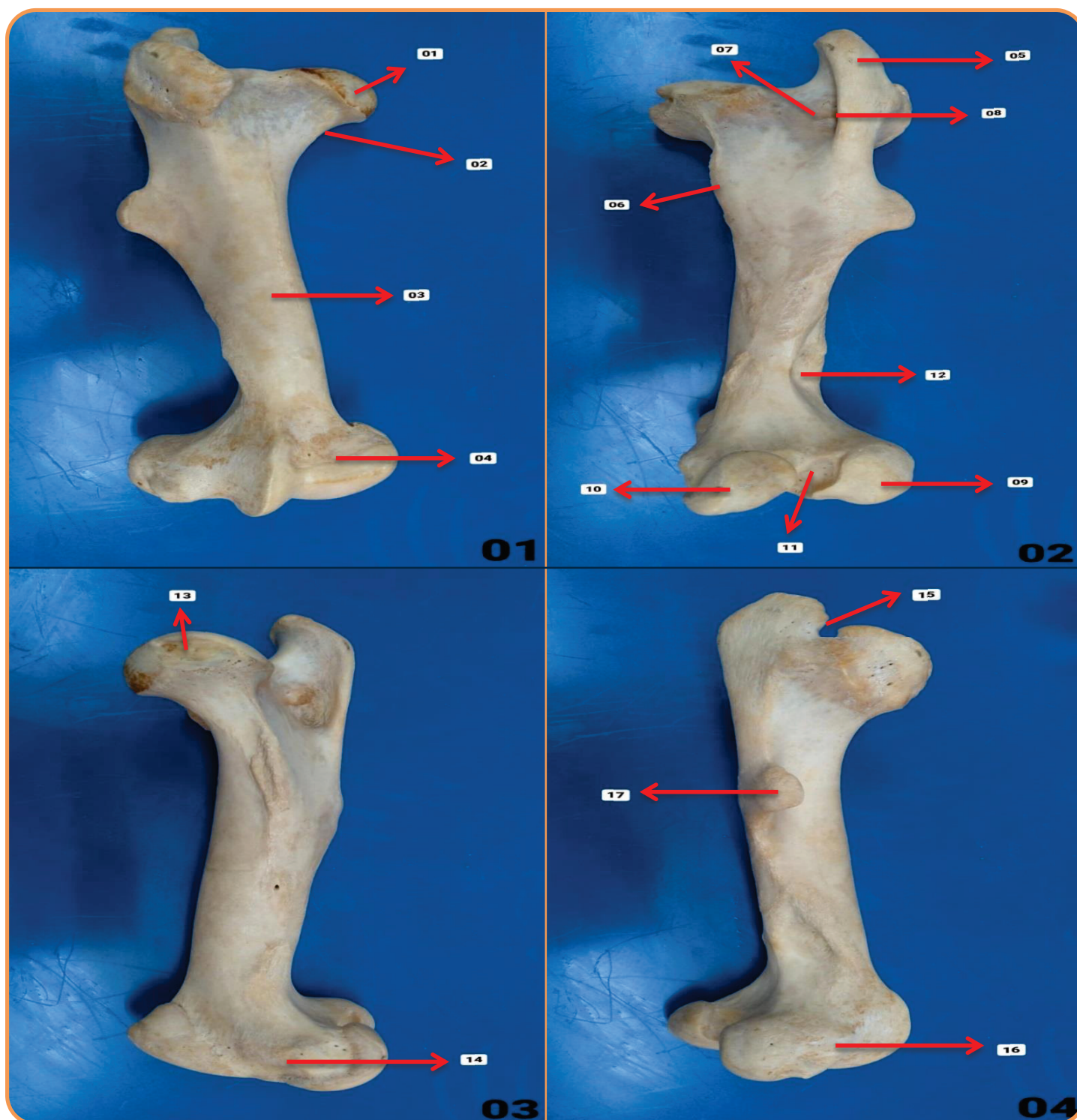


Figura 01 – Vista Cranial

- 01. Cabeça do Fêmur
- 02. Colo da Cabeça do Fêmur
- 03. Corpo do Fêmur
- 04. Tróclea do Fêmur

Figura 03 – Vista Medial

- 13. Fóvea da Cabeça do Fêmur
- 14. Epicôndilo Medial

Figura 02 – Vista Caudal

- 05. Trocânter Maior
- 06. Trocânter Menor
- 07. Fossa Trocântérica
- 08. Crista Intertrocântérica
- 09. Côndilo Lateral
- 10. Côndilo Medial
- 11. Fossa Intercondilar
- 12. Fossa Supracondilar

Figura 04 – Vista Lateral

- 15. Incisura Trocântérica
- 16. Epicôndilo Lateral
- 17. Terceiro Trocânter

Detalhes – Tíbia / Fíbula - Equino

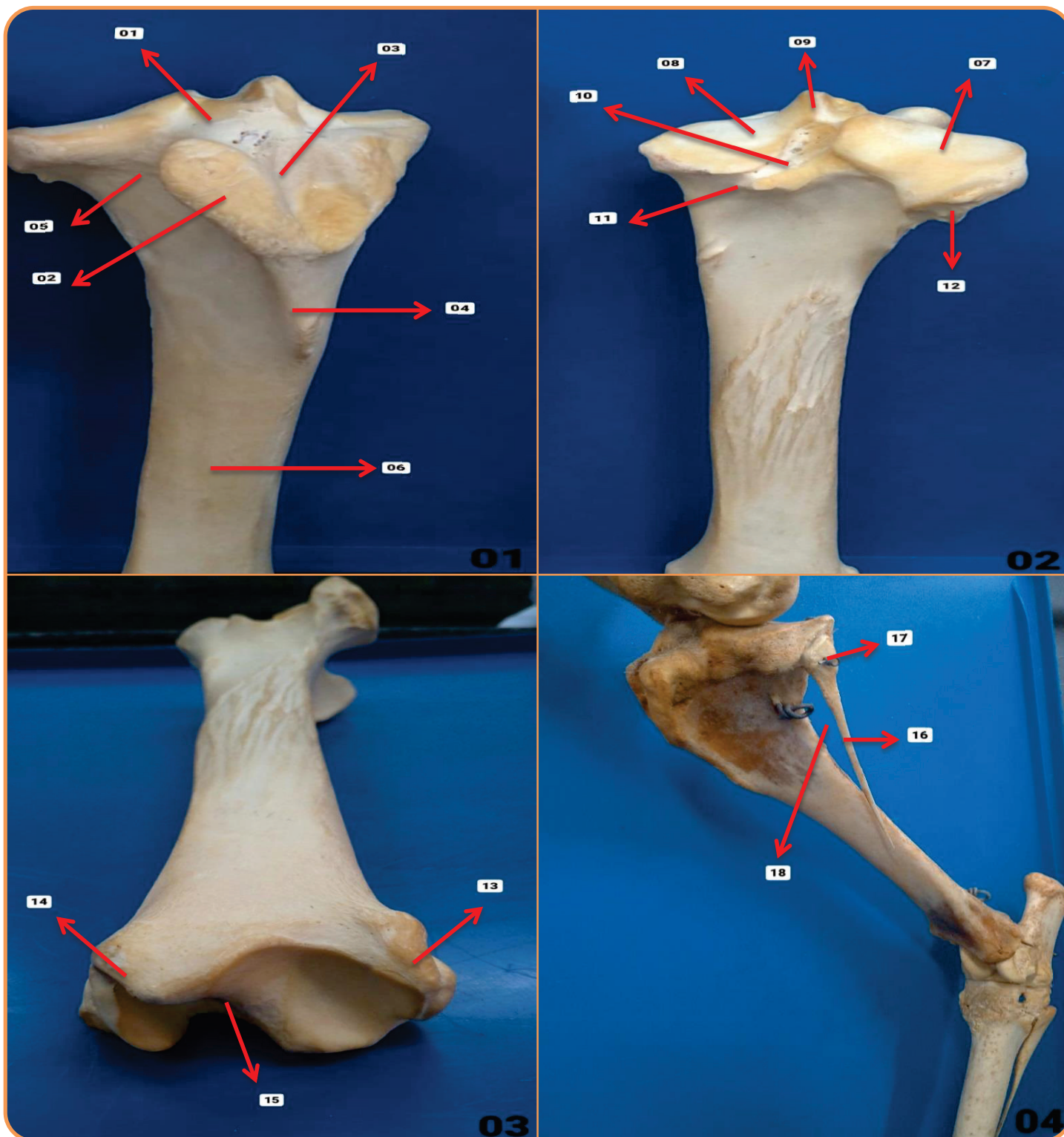


Figura 01 – Vista Cranial

- 01. Fossa para Inserção do Ligamento Cruzado Cranial
- 02. Tuberosidade da Tíbia
- 03. Sulco para Inserção do Ligamento Patelar Médio
- 04. Crista Cranial da Tíbia
- 05. Sulco Extensor
- 06. Corpo da Tíbia

Figura 03 – Vista Distal

- 13. Maléolo Lateral
- 14. Maléolo Medial
- 15. Cóclea

Figura 02 – Vista Caudal

- 07. Côndilo Lateral
- 08. Côndilo Medial
- 09. Eminência Intercondilar
- 10. Fossa para Inserção do Ligamento Cruzado Caudal
- 11. Incisura Poplíteia
- 12. Face Articular para a Fíbula

Figura 04 – Vista Lateral

- 16. Fíbula
- 17. Cabeça da Fíbula
- 18. Espaço Interósseo

Detalhes – Tarso - Equino

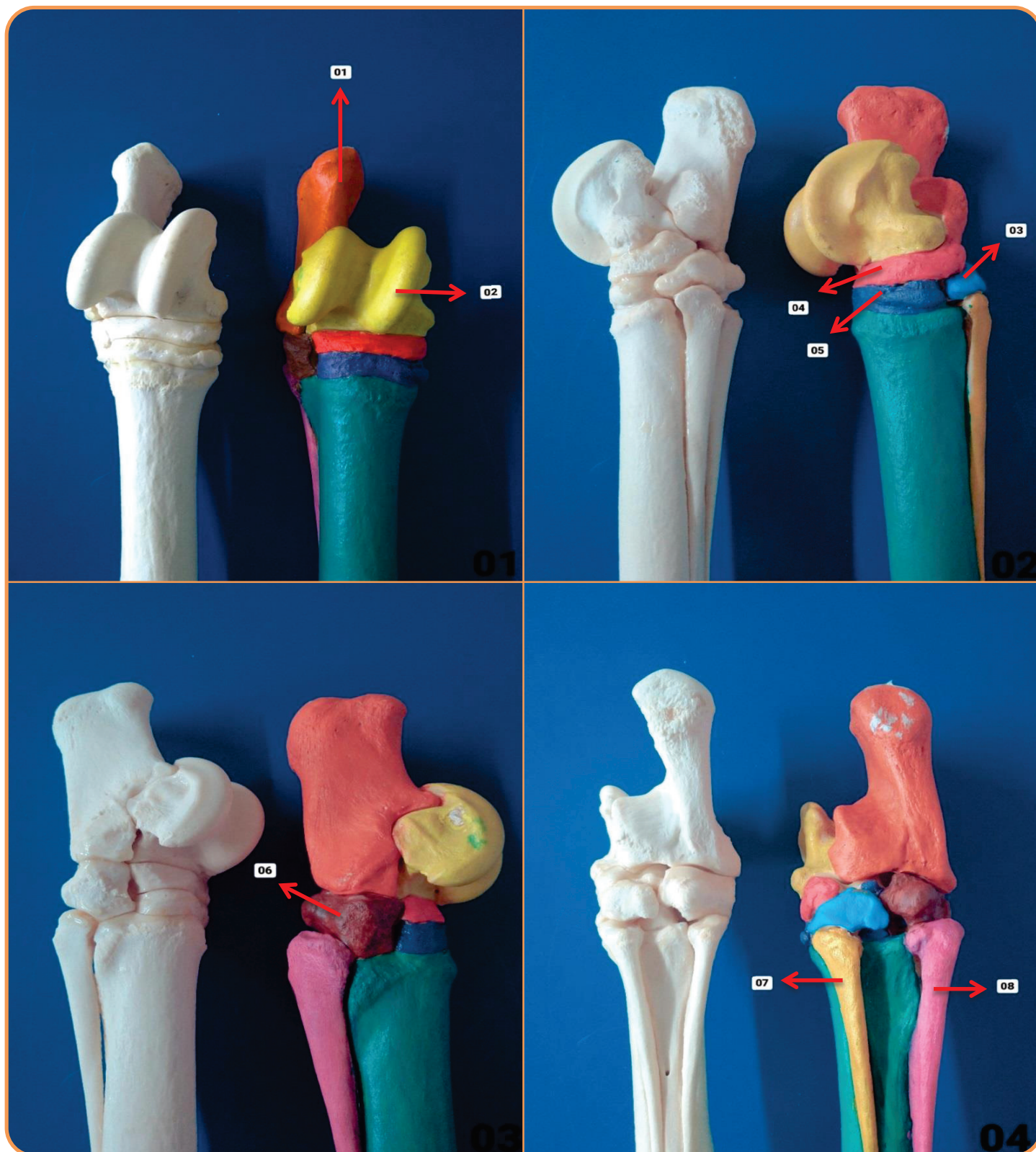


Figura 01 – Vista Dorsal

01. Tarso Fibular
02. Tarso Tibial

Figura 02 – Vista Medial

03. 2° Tarso
04. Tarso Central
05. 3° Tarso

Figura 03 – Vista Lateral

06. 4° Tarso

Figura 04 – Vista Plantar

07. 2° Metatarsiano Rudimentar
08. 4° Metatarsiano Rudimentar

Detalhes – Tarso - Equino

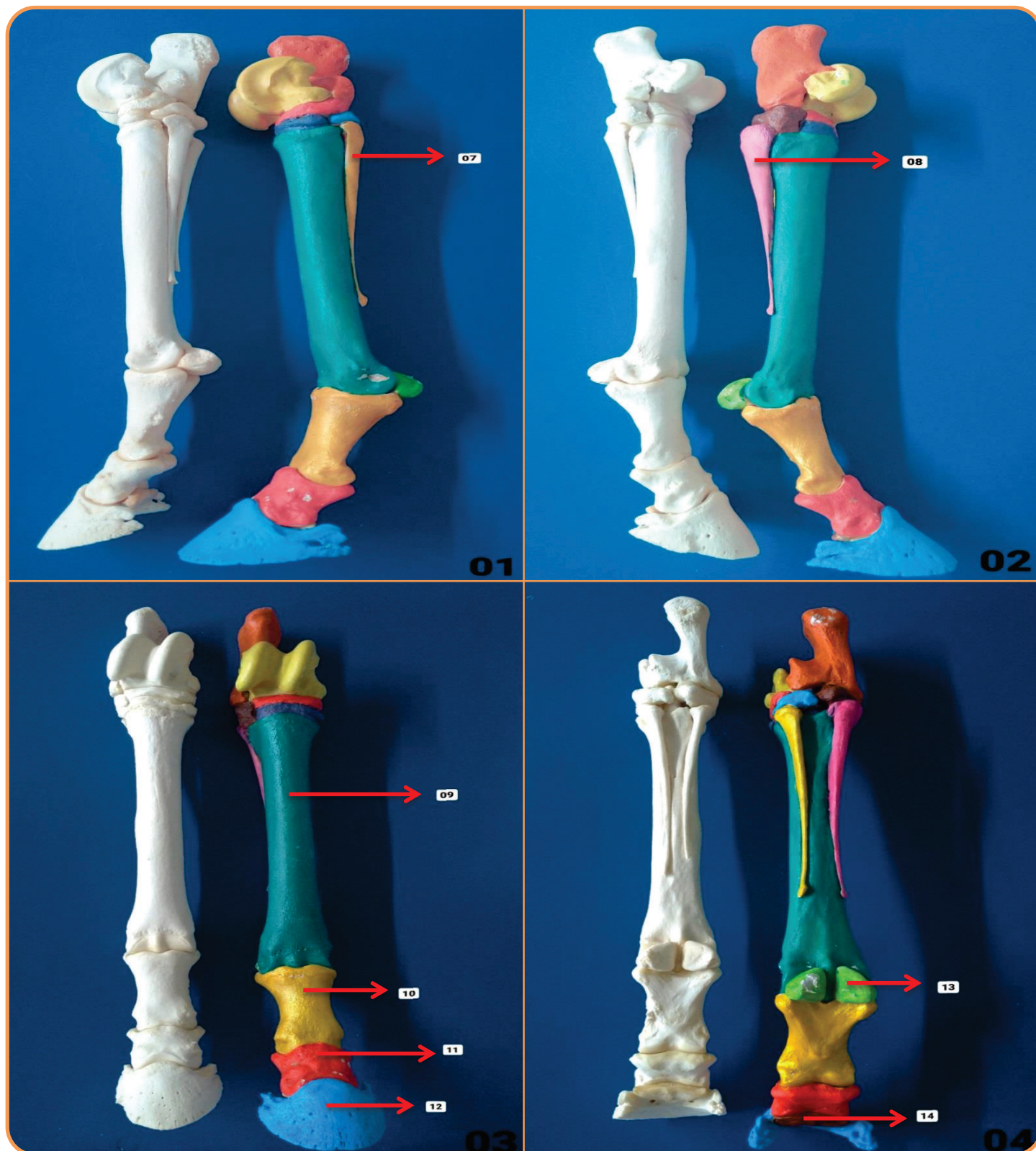


Figura 01 – Vista Medial

07. 2° Metatarsiano Rudimentar

Figura 02 – Vista Lateral

08. 4° Metatarsiano Rudimentar

Figura 03 – Vista Dorsal

09. 3° Metatarso

10. Falange Proximal

11. Falange Média

12. Falange Distal

Figura 04 – Vista Plantar

13. Sesamoide Proximal

14. Sesamoide Distal

MEMBRO PÉLVICO BOVINO



Detalhes – Pelve - Bovino

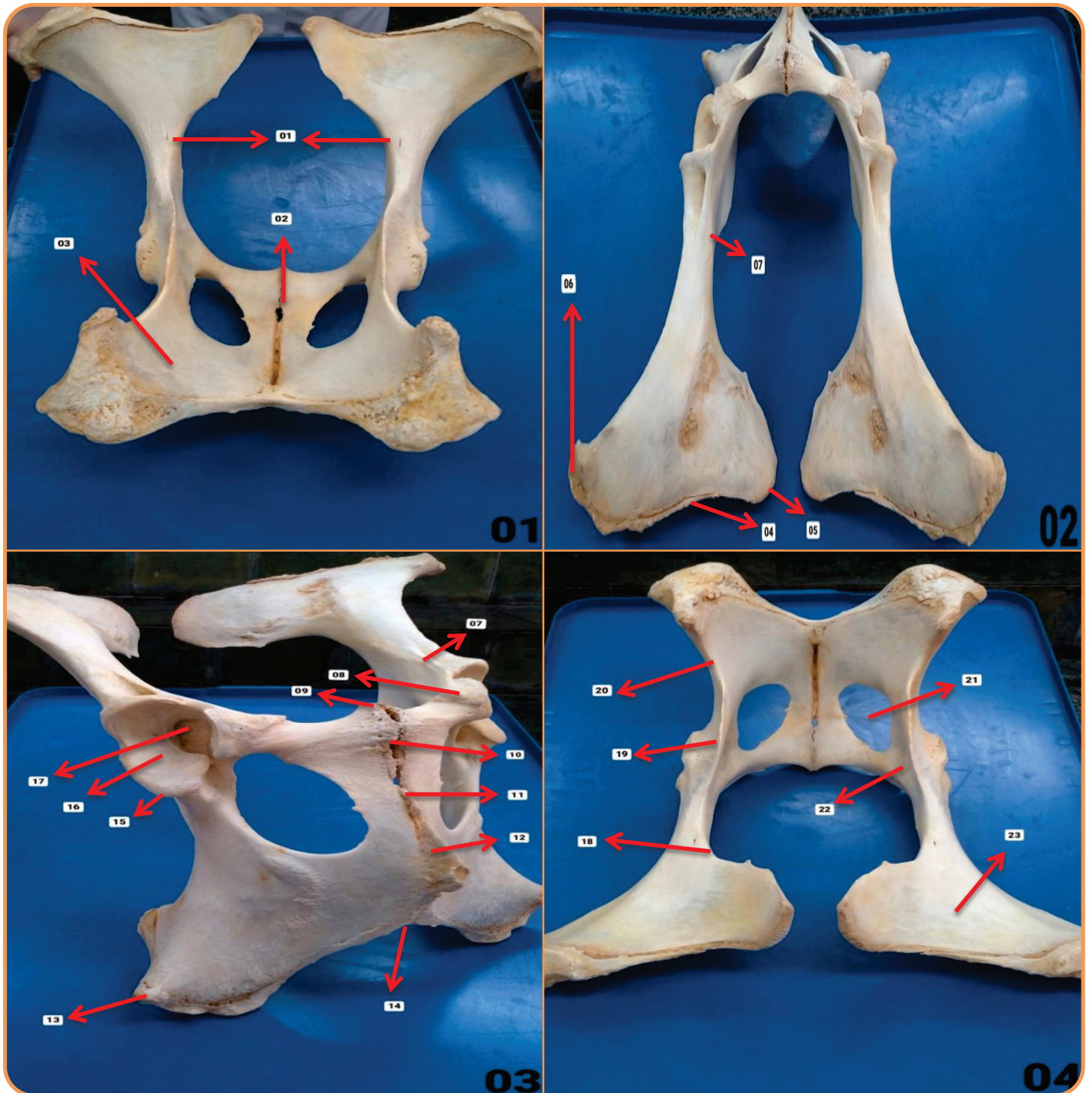


Figura 01 – Vista Caudal

- 01. Ílio
- 02. Púbis
- 03. Ísquio

Figura 02 – Vista Cranial

- 04. Crista Ilíaca
- 05. Tuberosidade Sacral
- 06. Tuberosidade Coxal
- 07. Tuberosidade Psoas

Figura 03 – Vista Distal

- 08. Tuberosidade Ílio-púbica
- 09. Tuberosidade Púbica
- 10. Sínfise Púbica
- 11. Sínfise Pélvica
- 12. Sínfise Isquiática
- 13. Tuberosidade Isquiática
- 14. Arco Isquiático
- 15. Borda Acetabular
- 16. Superfície Acetabular
- 17. Chanfradura Acetabular

Figura 04 – Vista Proximal

- 18. Incisura Isquiática Maior
- 19. Espinha Isquiática
- 20. Incisura Isquiática Menor
- 21. Forame Obturador
- 22. Sulco para Passagem dos Nervos Obturadores
- 23. Face Glútea

Detalhes – Fêmur - Bovino

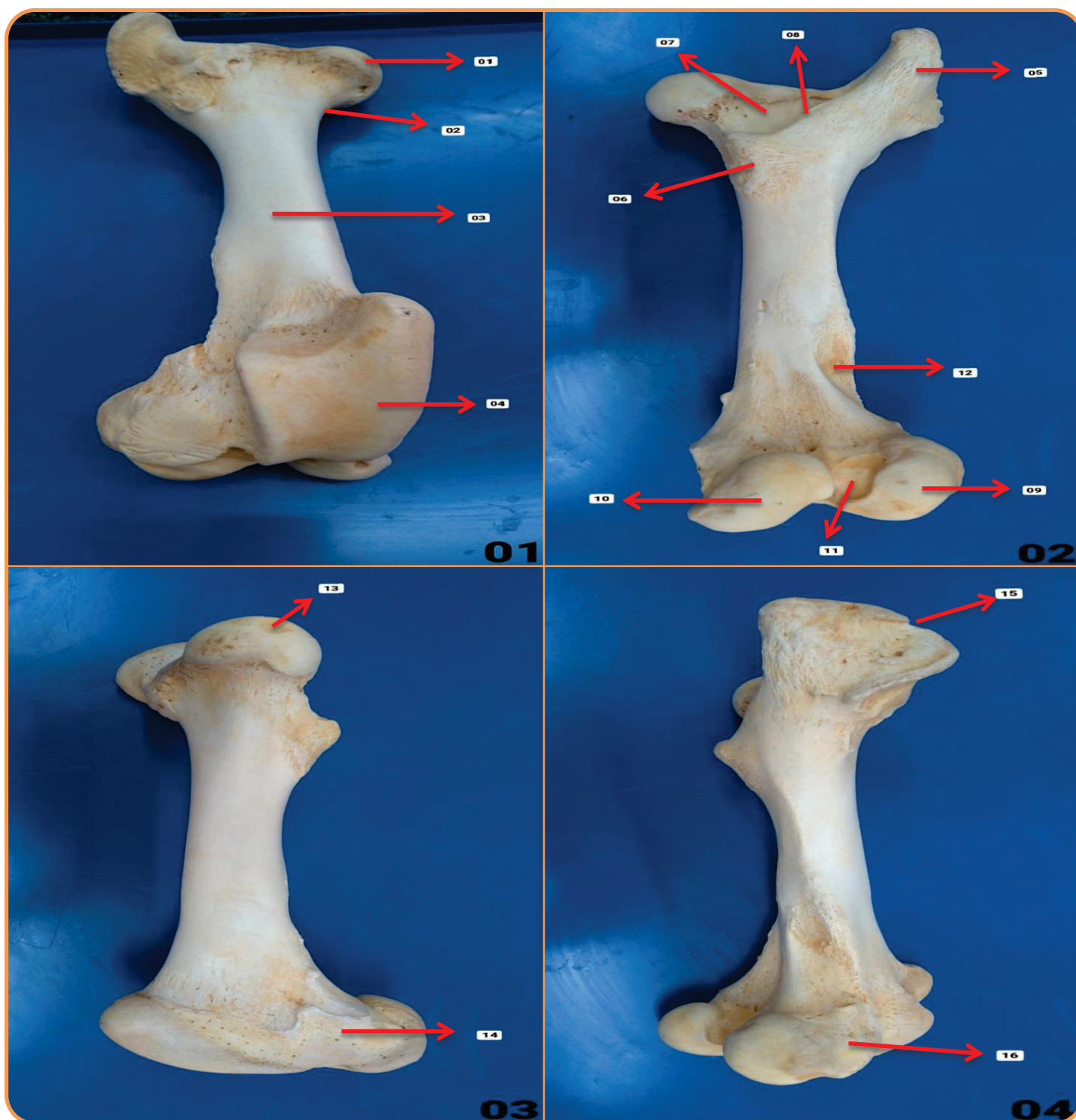


Figura 01 – Vista Cranial

- 01. Cabeça do Fêmur
- 02. Colo da Cabeça do Fêmur
- 03. Corpo do Fêmur
- 04. Tróclea do Fêmur

Figura 02 – Vista Caudal

- 05. Trocânter Maior
- 06. Trocânter Menor
- 07. Fossa Trocantérica
- 08. Crista Intertrocantérica
- 09. Côndilo Lateral
- 10. Côndilo Medial
- 11. Fossa Intercondilar
- 12. Fossa Supracondilar

Figura 03 – Vista Medial

- 13. Fóvea da Cabeça do Fêmur
- 14. Epicôndilo Medial

Figura 04 – Vista Lateral

- 15. Incisura Trocantérica
- 16. Epicôndilo Lateral

Detalhes – Tíbia / Fíbula - Bovino

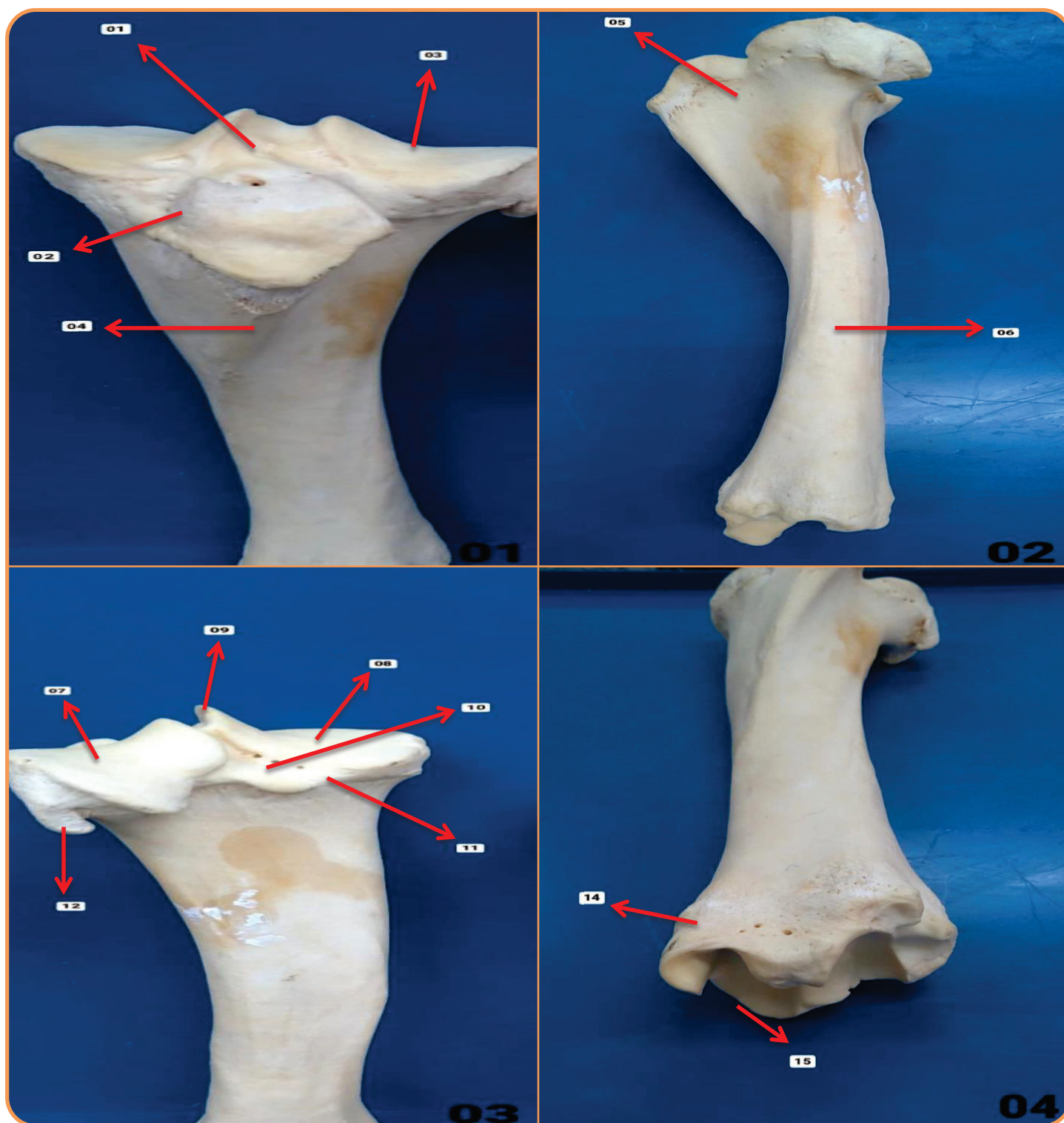


Figura 01 – Vista Cranial

- 01. Fossa para Inserção do Ligamento Cruzado Cranial
- 02. Tuberosidade da Tíbia
- 03. Sulco para Inserção do Ligamento Patelar Médio
- 04. Crista Cranial da Tíbia

Figura 02 – Vista Lateral

- 05. Sulco Extensor
- 06. Corpo da Tíbia

Figura 03 – Vista Caudal

- 07. Côndilo Lateral
- 08. Côndilo Medial
- 09. Eminência Intercondilar
- 10. Fossa para Inserção do Ligamento Cruzado Caudal
- 11. Incisura Poplíteia
- 12. Face Articular para a Fíbula

Figura 04 – Vista Distal

- 13. Maléolo Lateral
- 14. Maléolo Medial
- 15. Cóclea

Detalhes – Tarso - Bovino

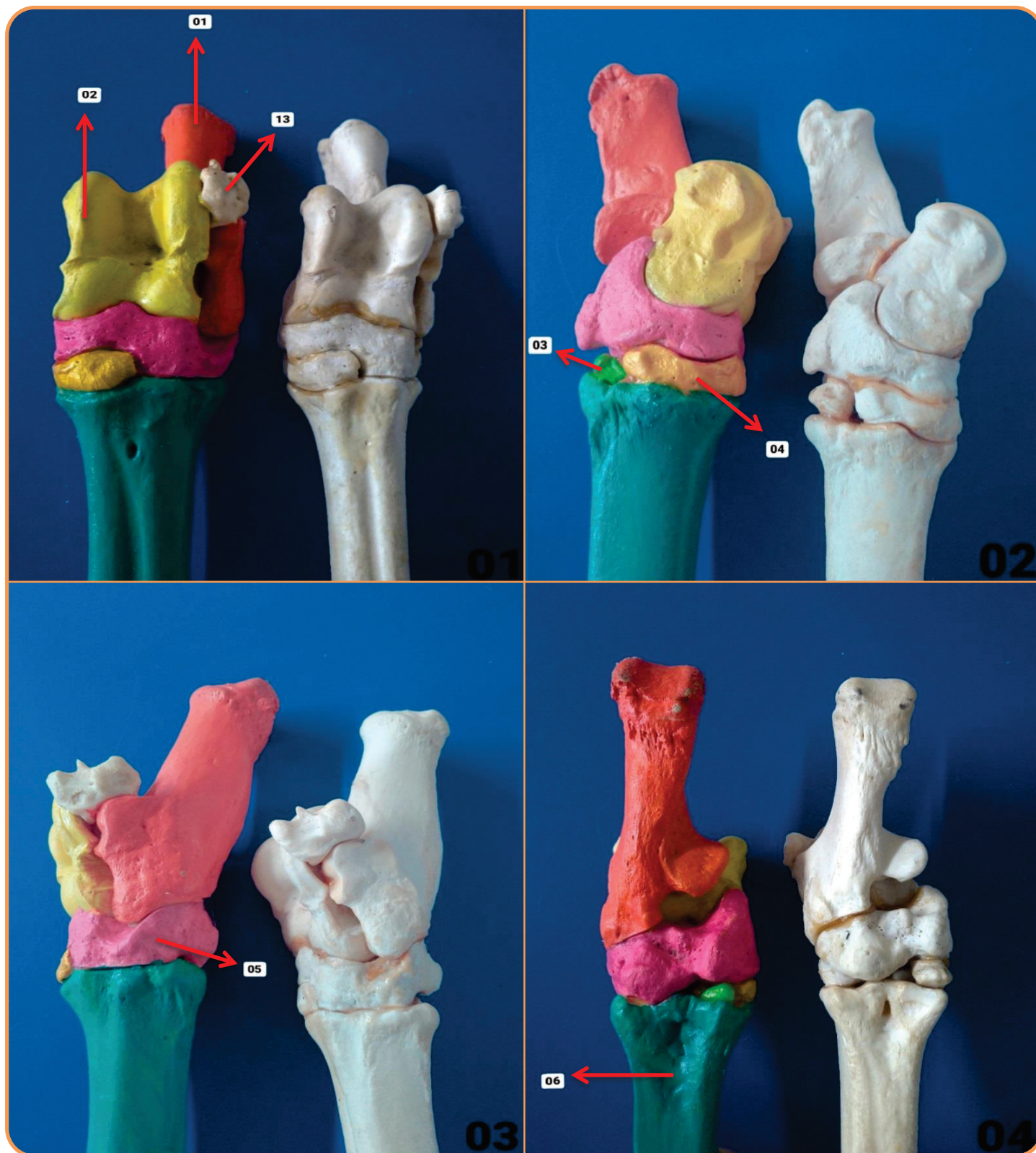


Figura 01 – Vista Dorsal

- 13. Maléolo Lateral
- 01. Tarso Fibular
- 02. Tarso Tibial

Figura 02 – Vista Medial

- 03. 1° Tarso
- 04. 2° + 3° Tarso

Figura 03 – Vista Lateral

- 05. Tarso 4° Central

Figura 04 – Vista Plantar

- 06. Metatarso

Detalhes – Tarso - Bovino

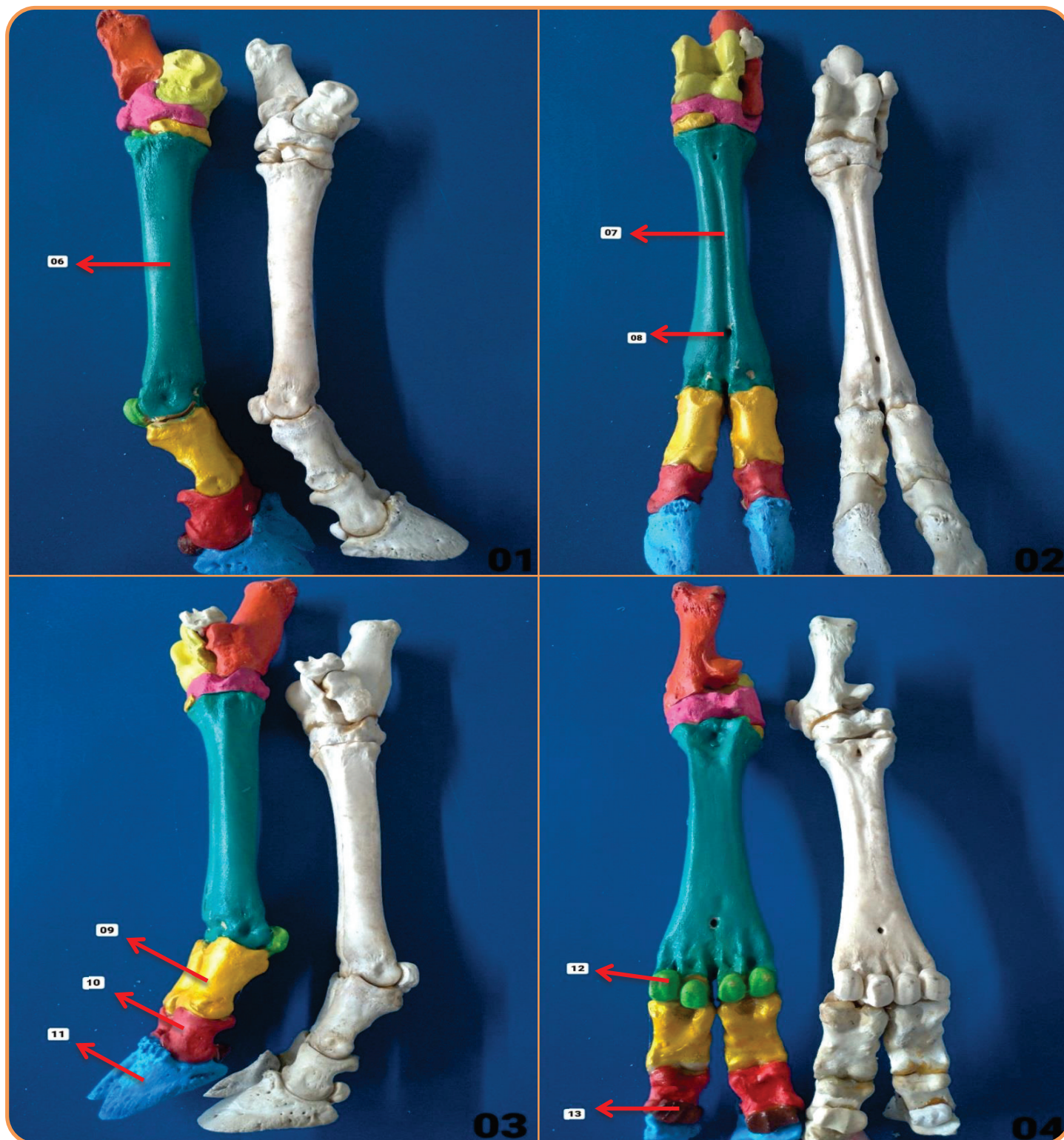


Figura 01 – Vista Medial

06. Metatarso

Figura 03 – Vista Lateral

09. Falange Proximal

10. Falange Média

11. Falange Distal

Figura 02 – Vista Dorsal

07. Sulco Longitudinal

08. Canal Metatarsiano Distal

Figura 04 – Vista Plantar

12. Sesamoide Proximal

13. Sesamoide Distal

BIBLIOGRAFIA

KÖNIG, Horst E.; LIEBICH, Hans-Georg. Anatomia dos Animais Domésticos: Texto e Atlas Colorido. Grupo A, 2021. 9786558820239.

ROWE, William O. Reeceeric W. Anatomia Funcional e Fisiologia dos Animais Domésticos. Grupo GEN, 2020. 9788527736886.
Imagens: Arquivo Pessoal.



ATLAS DE ANATOMIA DOS ANIMAIS DOMÉSTICOS I

Lívia Maria S. Andrade
Natália Élide G. Nascimento
Fabio Sartori

OUTROS TÍTULOS

- 1 - Atlas de Anatomia Cabeça
- 2 - Atlas de Anatomia Coluna Vertebral Atual
- 3 - Atlas de Anatomia Coração
- 4 - Atlas de Anatomia Articulação
- 5 - Atlas de Anatomia Membro Torácico

