



ATLAS DE ANATOMIA DOS ANIMAIS DOMÉSTICOS I

MEMBRO TORÁCICO

Lívia Maria S. Andrade
Natália Élide G. Nascimento
Fabio Sartori



**ATLAS DE ANATOMIA DOS
ANIMAIS DOMÉSTICOS I**

MEMBRO TORÁCICO

Lívia Maria S. Andrade
Natália Élida G. Nascimento
Fabio Sartori

© 2022 Universidade de Vassouras

1º Edição 2022

Presidente da Fundação Educacional Severino Sombra (FUSVE)

Marco Antonio Vaz Capute

Reitor da Universidade de Vassouras

Marco Antonio Soares de Souza

Pró-Reitor de Pesquisa e Pós-Graduação da Universidade de Vassouras

Carlos Eduardo Cardoso

Coordenadora do Curso de Medicina Veterinária

Ana Paula Martinez de Abreu

Editora-Chefe das Revistas *Online* da Universidade de Vassouras

Lígia Marcondes Rodrigues dos Santos

Diagramação

Editora Interagir

Mariana Moss de Souza Macedo

At651 Atlas de anatomia dos animais domésticos I : membro torácico / Organizado por: Lívia Maria Souza de Andrade, Natália Élide Gama Nascimento, Fábio Sartori. - Vassouras, RJ : Editora Universidade de Vassouras, 2022
19 f.

Recurso eletrônico

Formato: E-book

Modo de acesso: <http://editora.universidadedevassouras.edu.br/index.php/PT/issue/view/249>

ISBN: 978-65-87918-45-7

1. Anatomia veterinária. 2. Animais domésticos. I. Andrade, Lívia Maria Souza de. II. Nascimento, Natália Élide Gama. III. Sartori, Fábio. IV. Universidade de Vassouras. V. Título.

CDD 636.0891

Sistema Gerador de Ficha Catalográfica On-line – Universidade de Vassouras

MEMBRO TORÁCICO EQUINO



Detalhes – Escápula - Equino

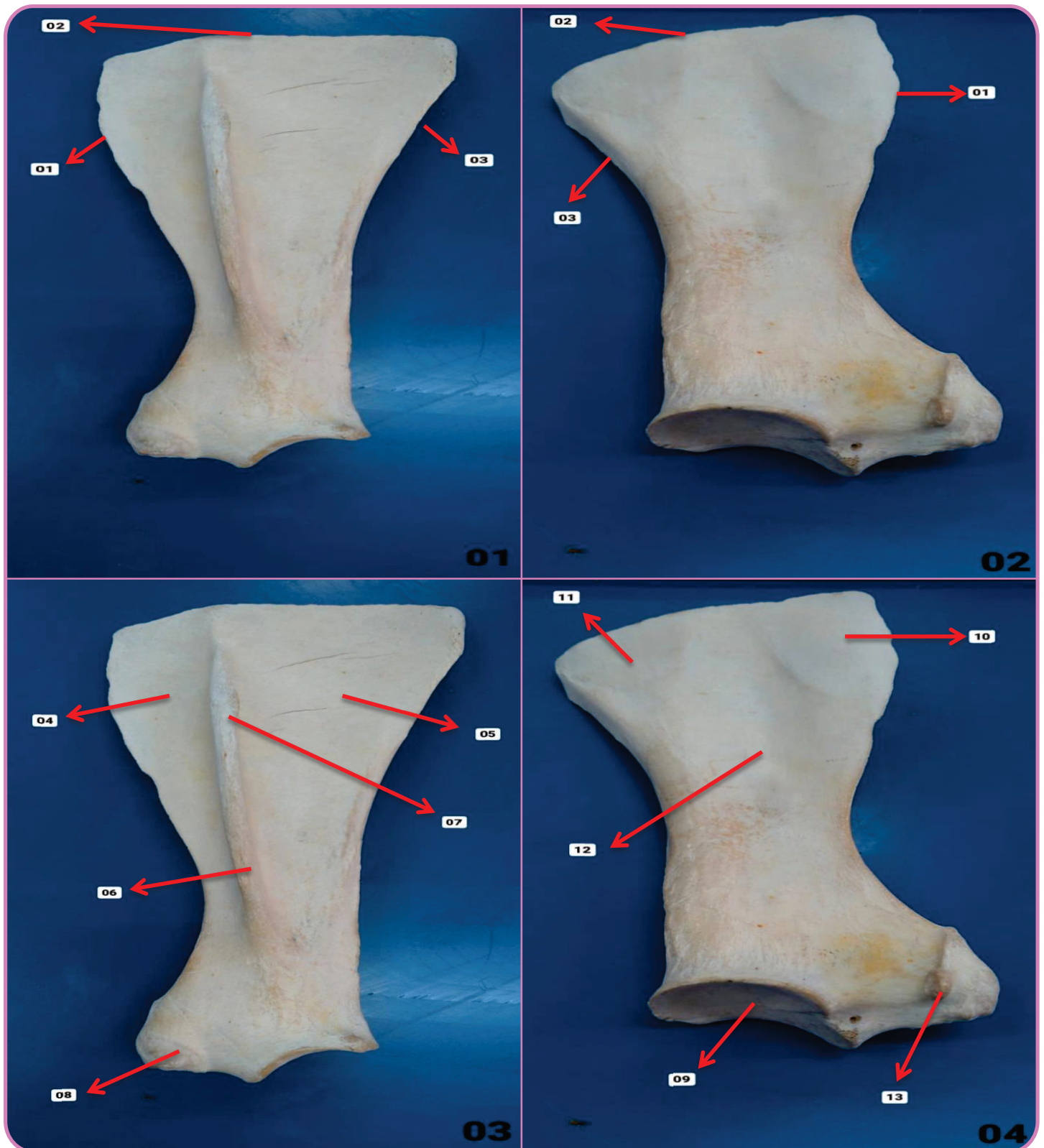


Figura 01 – Vista Lateral

- 01. Borda Cranial
- 02. Borda Proximal
- 03. Borda Caudal

Figura 03 – Vista Lateral

- 04. Fossa Supraespinhosa
- 05. Fossa Infraespinhosa
- 06. Espinha da Escápula
- 07. Tuberosidade da Espinha da Escápula
- 08. Tubérculo Supraglenoide

Figura 04 – Vista Medial

- 09. Cavidade Glenoide
- 10. Face Serrátil Cranial
- 11. Face Serrátil Caudal
- 12. Fossa Subescapular
- 13. Processo Coracoide

Figura 02 – Vista Medial

- 01. Borda Cranial
- 02. Borda Proximal
- 03. Borda Caudal

Detalhes – Úmero - Equino

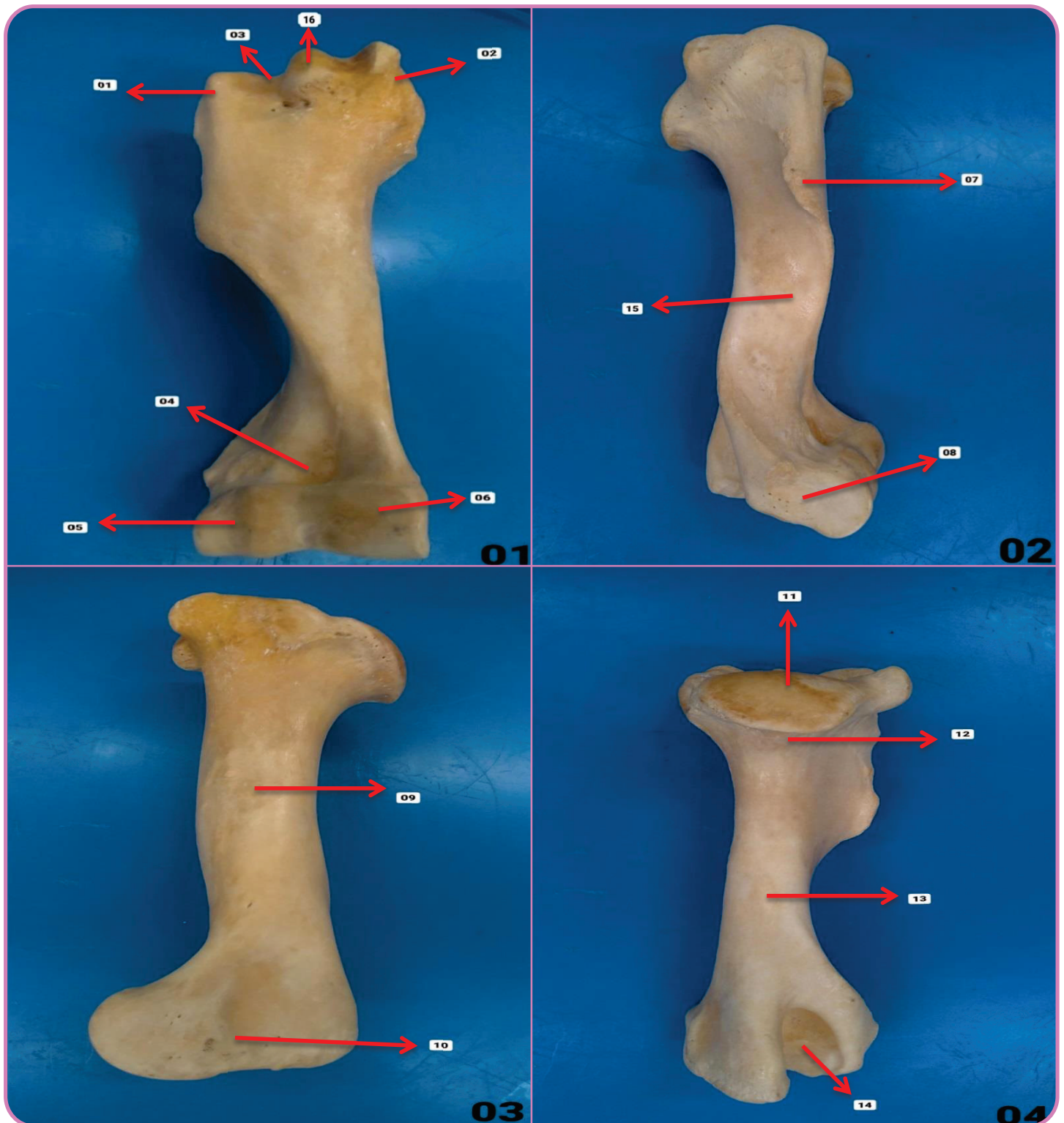

Figura 01 – Vista Cranial

- 01. Tubérculo Maior
- 02. Tubérculo Menor
- 03. Sulco Intertuberal
- 04. Fossa Radial
- 05. Capítulo
- 06. Tróclea
- 16. Tubérculo Intermédio

Figura 02 – Vista Lateral

- 07. Tuberosidade Deltoide
- 08. Epicôndilo Lateral
- 15. Sulco para Inserção do Músculo Braquial

Figura 03 – Vista Medial

- 09. Tuberosidade Redonda Maior
- 10. Epicôndilo Medial

Figura 04 – Vista Caudal

- 11. Cabeça do Úmero
- 12. Colo da Cabeça do Úmero
- 13. Corpo do Úmero
- 14. Fossa do Olécrano

Detalhes – Rádio / Ulna - Equino

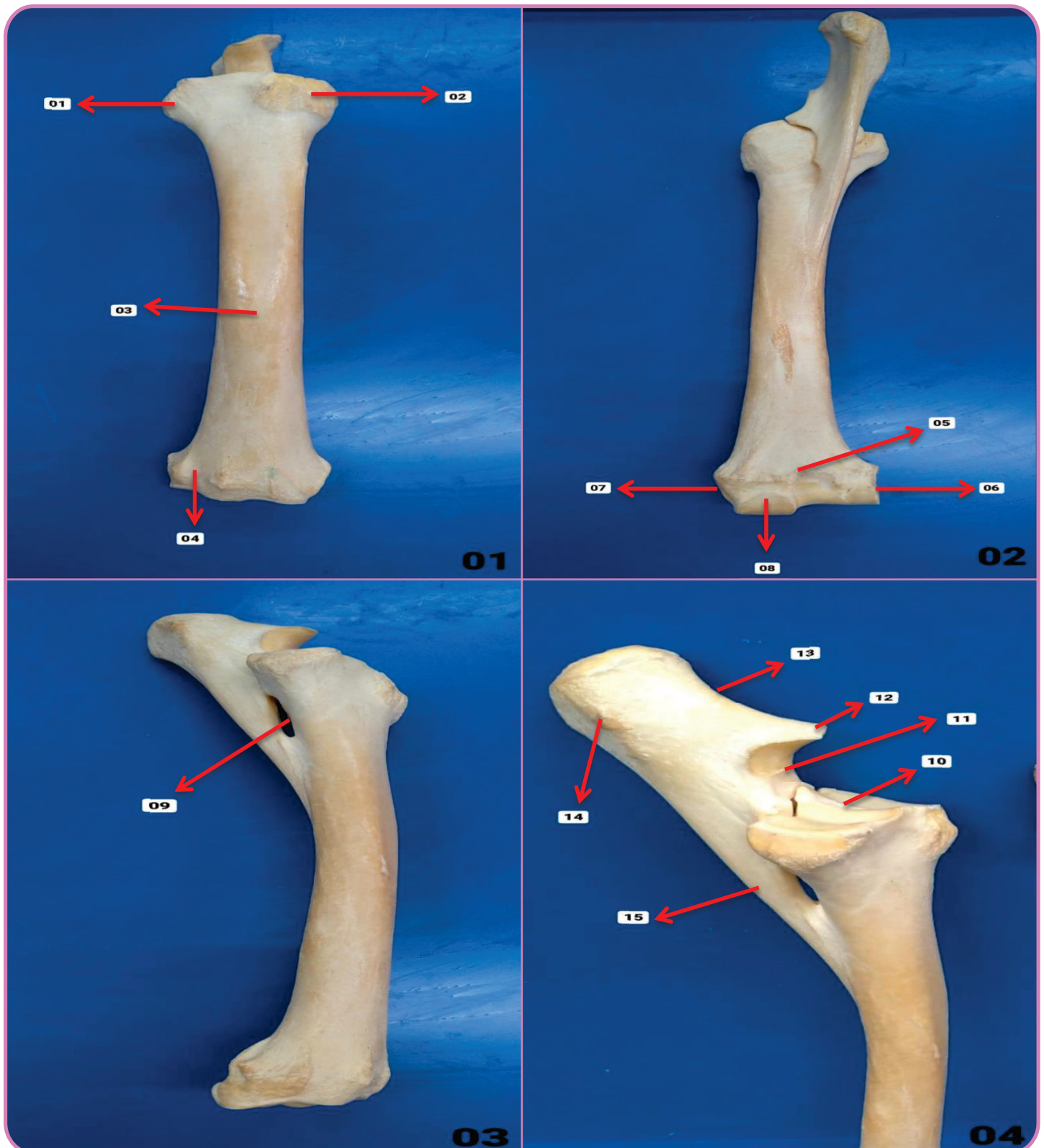


Figura 01 – Vista Cranial

- 01. Tuberosidade do Rádio
- 02. Cabeça do Rádio
- 03. Corpo do Rádio
- 04. Sulco Extensor

Figura 02 – Vista Caudal

- 05. Crista Transversal
- 06. Processo Estiloide Lateral
- 07. Processo Estiloide Medial
- 08. Tróclea do Rádio

Figura 03 – Vista Lateral

- 09. Espaço Interósseo

Figura 04 – Vista Lateral

- 10. Fóvea Articular
- 11. Incisura Troclear
- 12. Processo Ancôneo
- 13. Olécrano
- 14. Tuberosidade do Olécrano
- 15. Corpo da Ulna

Detalhes – Carpo - Equino

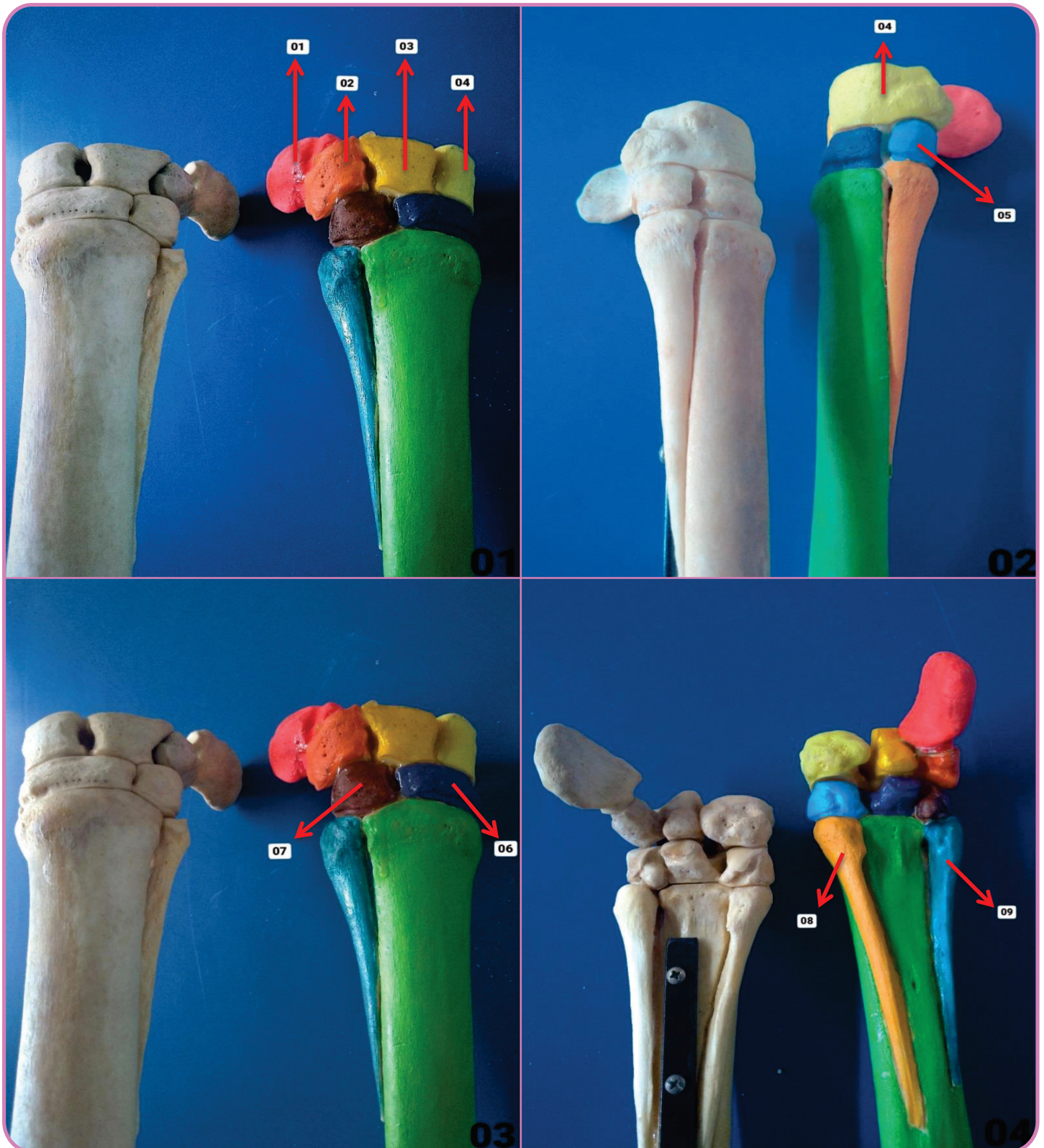


Figura 01 – Vista Lateral

- 01. Carpo Acessório
- 02. Carpo Ulnar
- 03. Carpo Médio
- 04. Carpo Radial

Figura 02 – Vista Medial

- 05. 2° Carpo

Figura 03 – Vista Lateral

- 06. 3° Carpo
- 07. 4° Carpo

Figura 04 – Vista Palmar

- 08. 2° Metacarpiano Rudimentar
- 09. 4° Metacarpiano Rudimentar

Detalhes – Carpo - Equino

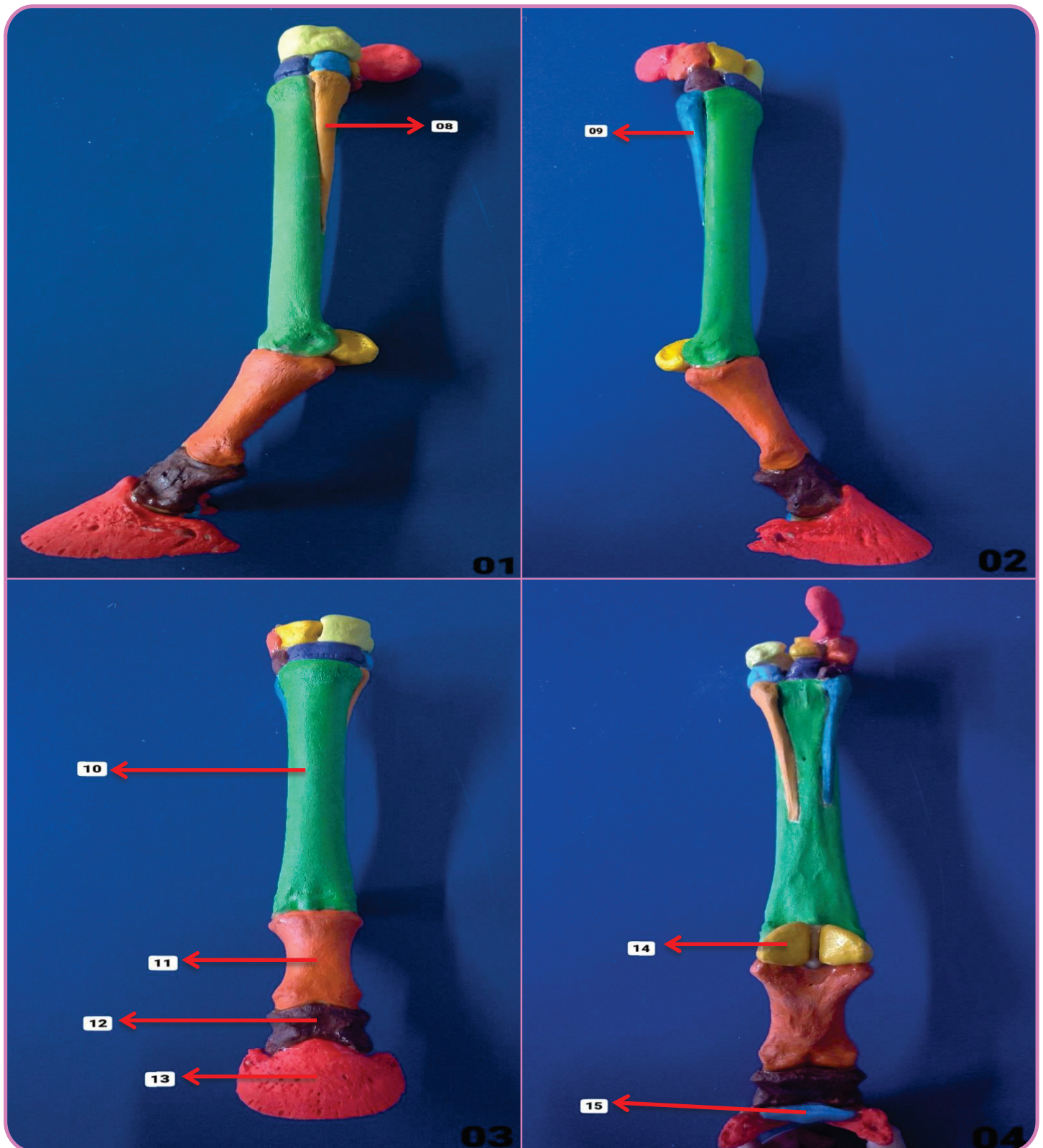


Figura 01 – Vista Medial

08. 2° Metacarpiano Rudimentar

Figura 02 – Vista Lateral

09. 4° Metacarpiano Rudimentar

Figura 03 – Vista Dorsal

10. 3° Metacarpo

11. Falange Proximal

12. Falange Média

13. Falange Distal

Figura 04 – Vista Palmar

14. Sesamoide Proximal

15. Sesamoide Distal

MEMBRO TORÁCICO BOVINO



Detalhes – Escápula - Bovino

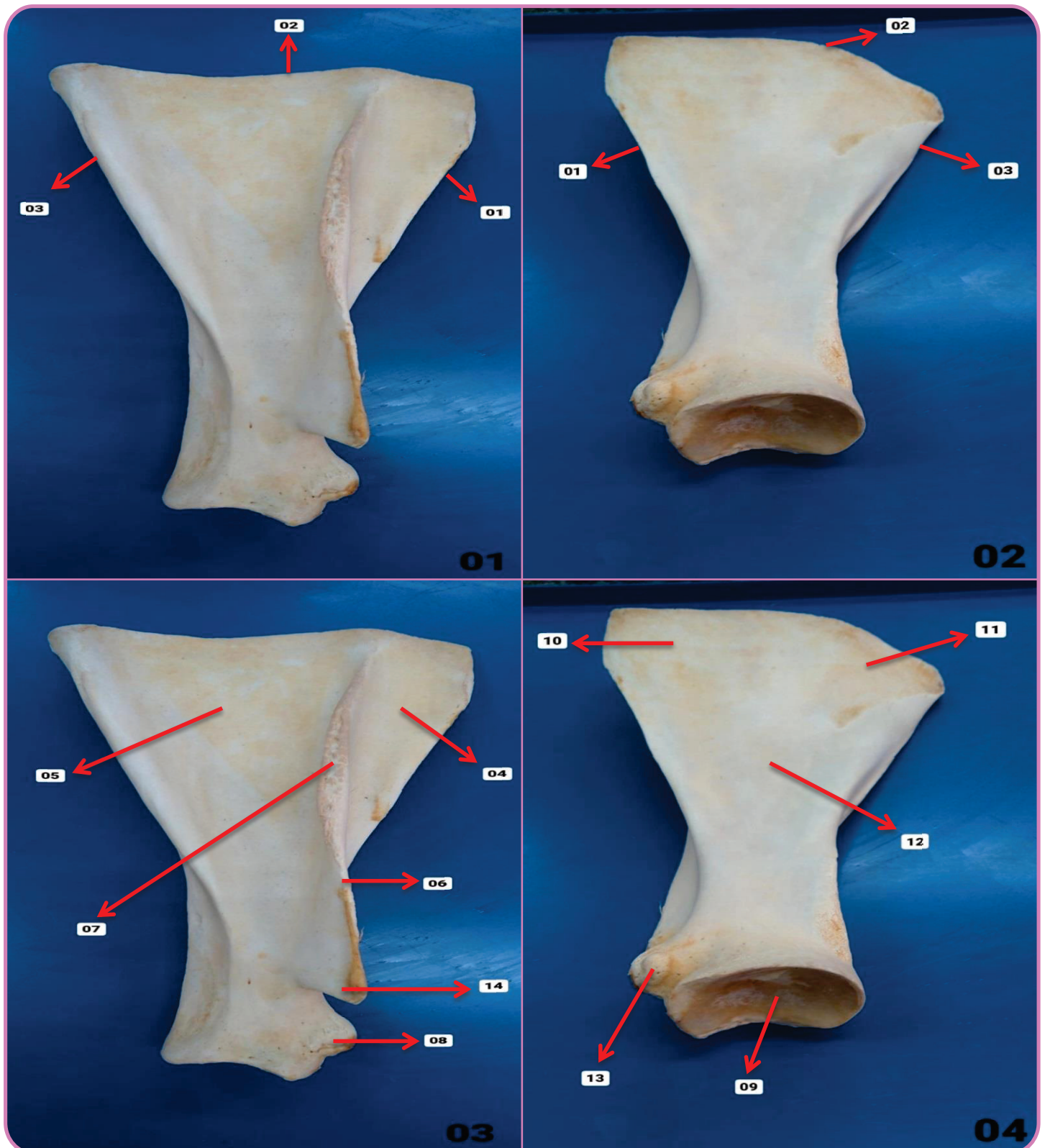


Figura 01 – Vista Lateral

- 01. Borda Cranial
- 02. Borda Proximal
- 03. Borda Caudal

Figura 03 – Vista Lateral

- 04. Fossa Supraespinhosa
- 05. Fossa Infraespinhosa
- 06. Espinha da Escápula
- 07. Tuberosidade da Espinha da Escápula
- 08. Tubérculo Supraglenoide
- 14. Processo Acromial

Figura 04 – Vista Medial

- 09. Cavidade Glenoide
- 10. Face Serrátil Cranial
- 11. Face Serrátil Caudal
- 12. Fossa Subescapular
- 13. Processo Coracoide

Figura 02 – Vista Medial

- 01. Borda Cranial
- 02. Borda Proximal
- 03. Borda Caudal

Detalhes – Úmero - Bovino

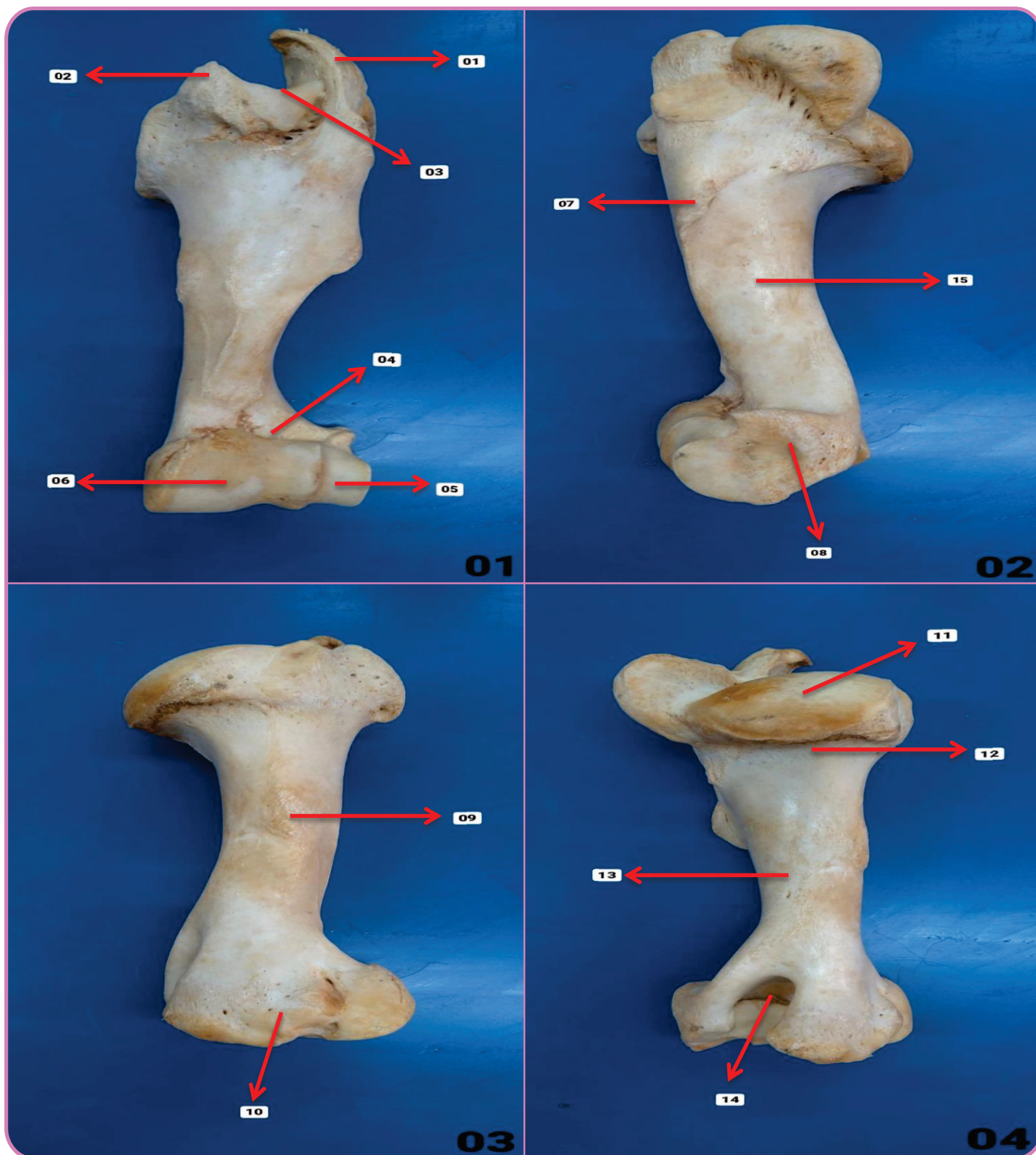


Figura 01 – Vista Cranial

- 01. Tubérculo Maior
- 02. Tubérculo Menor
- 03. Sulco Intertuberal
- 04. Fossa Radial
- 05. Capítulo
- 06. Tróclea

Figura 02 – Vista Lateral

- 07. Tuberosidade Deltoide
- 08. Epicôndilo Lateral
- 15. Sulco para Inserção do Músculo Braquial

Figura 03 – Vista Medial

- 09. Tuberosidade Redonda Maior
- 10. Epicôndilo Medial

Figura 04 – Vista Caudal

- 11. Cabeça do Úmero
- 12. Colo da Cabeça do Úmero
- 13. Corpo do Úmero
- 14. Fossa do Olécrano

Detalhes – Rádio / Ulna - Bovino

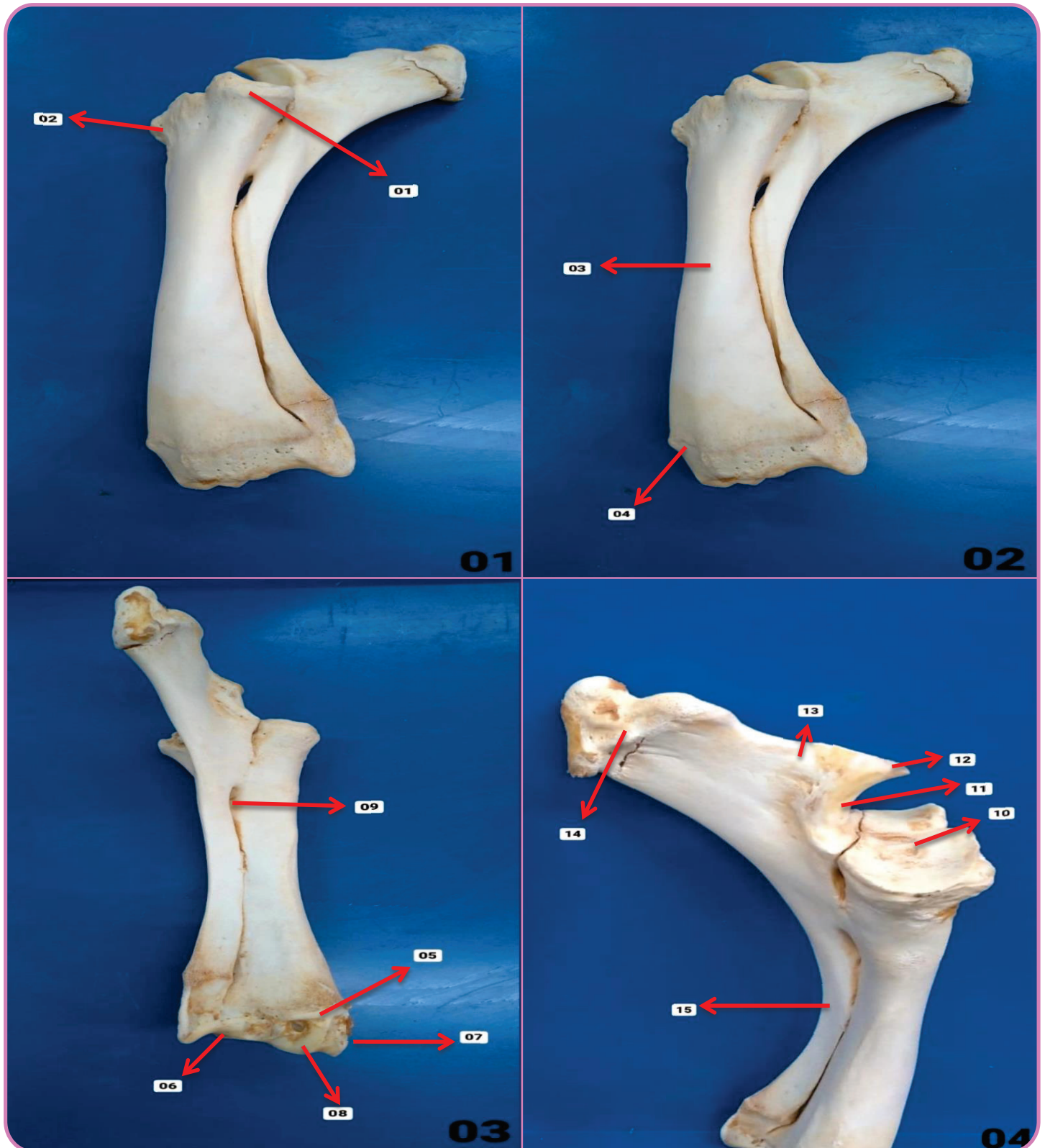


Figura 01 – Vista Lateral

- 01. Tuberosidade do Rádio
- 02. Cabeça do Rádio

Figura 03 – Vista Caudal

- 05. Crista Transversa
- 06. Processo Estiloide Lateral
- 07. Processo Estiloide Medial
- 08. Tróclea do Rádio
- 09. Espaço Interósseo

Figura 02 – Vista Lateral

- 03. Corpo do Rádio
- 04. Sulco Extensor

Figura 04 – Vista Medial

- 10. Fóvea Articular
- 11. Incisura Troclear
- 12. Processo Ancônio
- 13. Olécrano
- 14. Tuberosidade do Olécrano
- 15. Corpo da Ulna

Detalhes – Carpo - Bovino

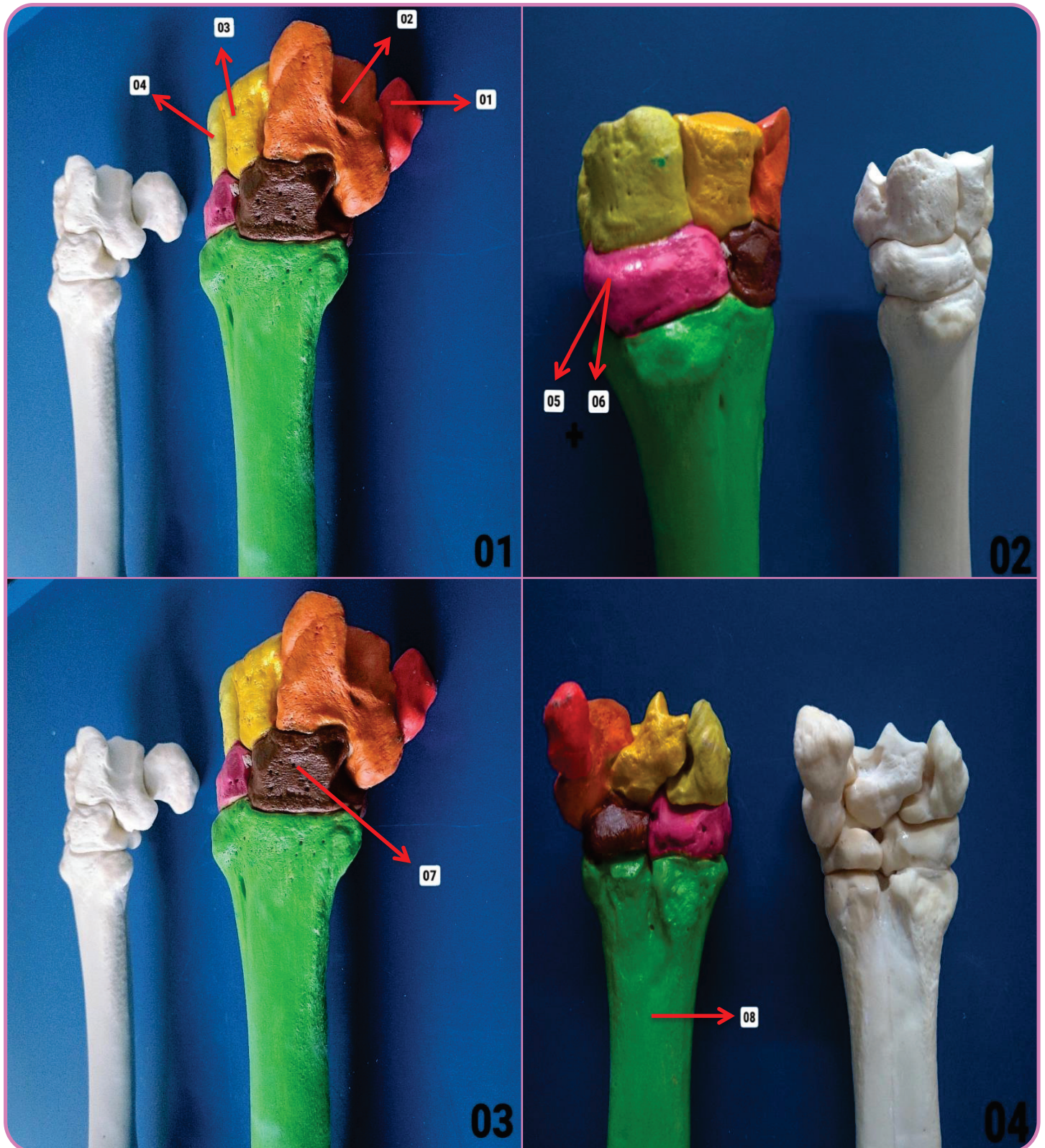


Figura 01 – Vista Lateral

- 01. Carpo Acessório
- 02. Carpo Ulnar
- 03. Carpo Médio
- 04. Carpo Radial

Figura 02 – Vista Médio-Dorsal

- 05-06. 2° + 3° Carpo

Figura 03 – Vista Lateral

- 07. 4° Carpo

Figura 04 – Vista Palmar

- 08. Metacarpo

Detalhes – Carpo - Bovino

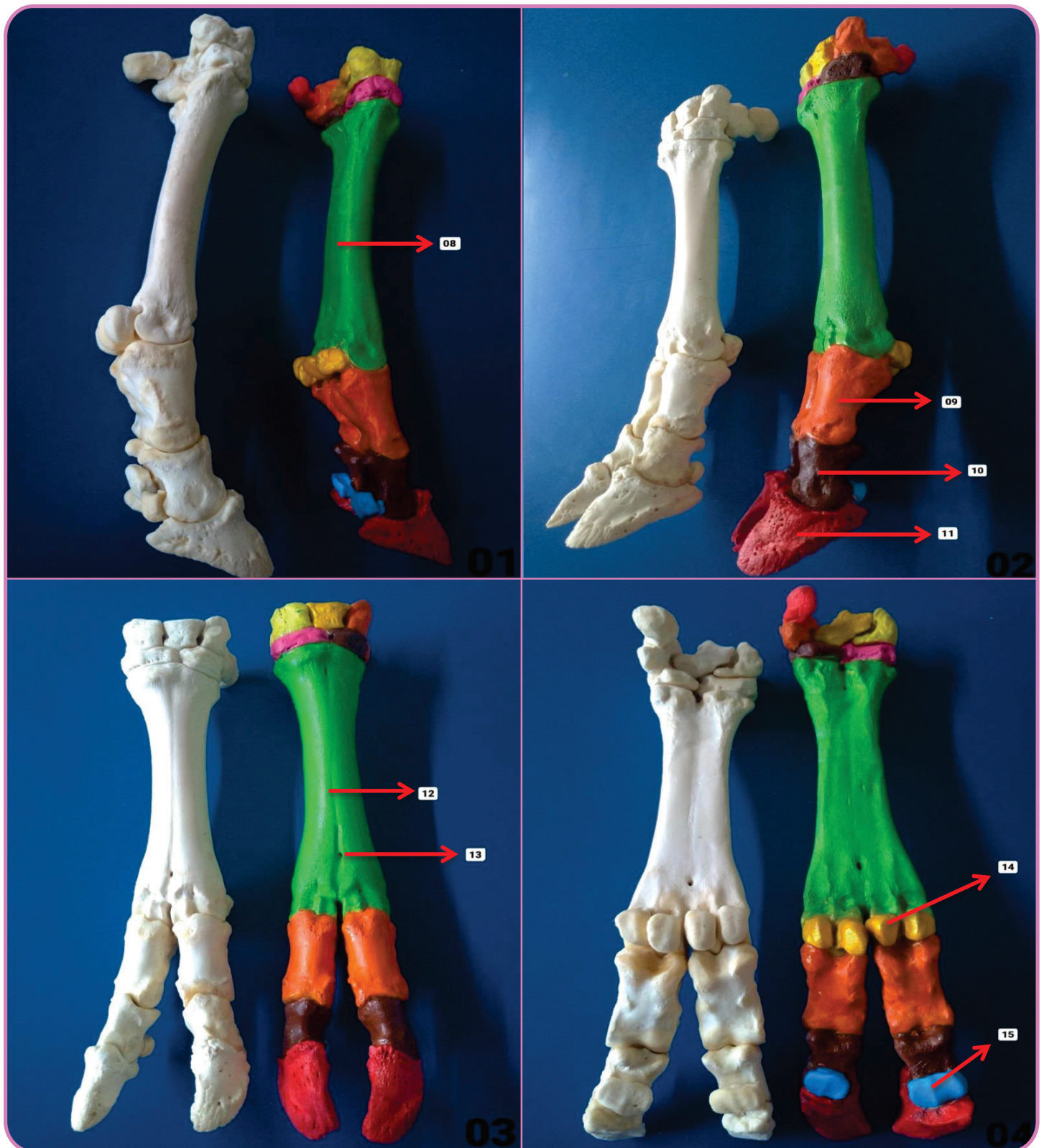


Figura 01 – Vista Medial

08. Metacarpo

Figura 02 – Vista Lateral

09. Falange Proximal
10. Falange Média
11. Falange Distal

Figura 03 – Vista Dorsal

12. Sulco Longitudinal
13. Canal Metacarpiano Distal

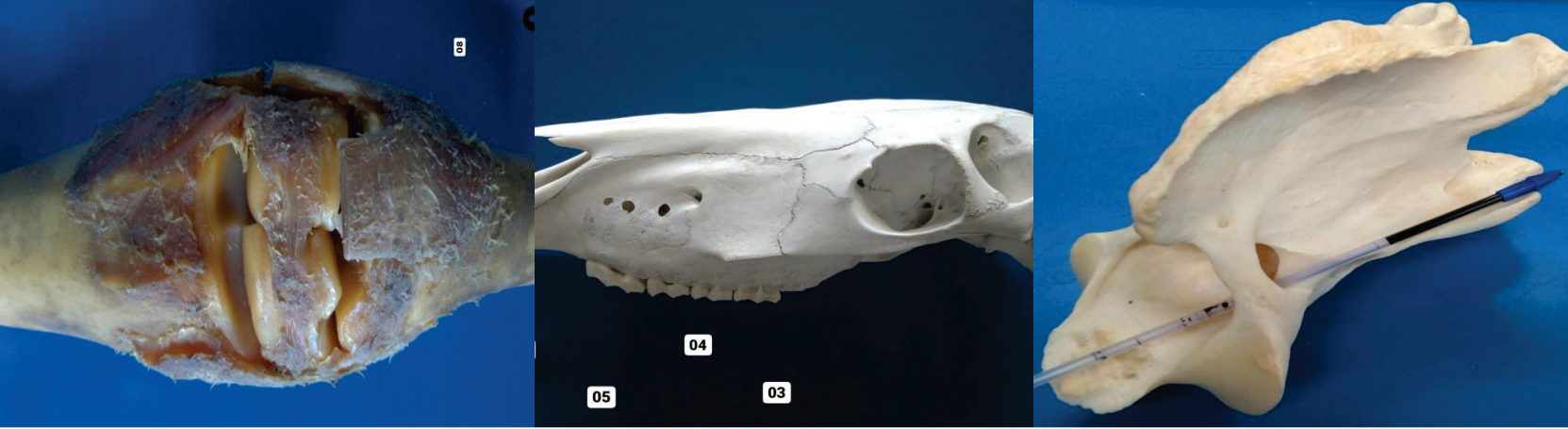
Figura 04 – Vista Palmar

14. Sesamoide Proximal
15. Sesamoide Distal

BIBLIOGRAFIA

KÖNIG, Horst E.; LIEBICH, Hans-Georg. Anatomia dos Animais Domésticos: Texto e Atlas Colorido. Grupo A, 2021. 9786558820239.

ROWE, William O. Reeceeric W. Anatomia Funcional e Fisiologia dos Animais Domésticos. Grupo GEN, 2020. 9788527736886.
Imagens: Arquivo Pessoal.



ATLAS DE ANATOMIA DOS ANIMAIS DOMÉSTICOS I

Lívia Maria S. Andrade
Natália Élide G. Nascimento
Fabio Sartori

OUTROS TÍTULOS

- 1 - Atlas de Anatomia Cabeça
- 2 - Atlas de Anatomia Coluna Vertebral Atual
- 3 - Atlas de Anatomia Coração
- 4 - Atlas de Anatomia Articulação
- 5 - Atlas de Anatomia Membro Pélvico

