



ATLAS DE ANATOMIA DOS ANIMAIS DOMÉSTICOS I

ARTICULAÇÃO

Lívia Maria S. Andrade
Natália Élide G. Nascimento
Fabio Sartori



**ATLAS DE ANATOMIA DOS
ANIMAIS DOMÉSTICOS I**

ARTICULAÇÃO

Lívia Maria S. Andrade
Natália Éida G. Nascimento
Fabio Sartori

© 2022 Universidade de Vassouras

1ª Edição 2022

Presidente da Fundação Educacional Severino Sombra (FUSVE)

Marco Antonio Vaz Capute

Reitor da Universidade de Vassouras

Marco Antonio Soares de Souza

Pró-Reitor de Pesquisa e Pós-Graduação da Universidade de Vassouras

Carlos Eduardo Cardoso

Coordenadora do Curso de Medicina Veterinária

Ana Paula Martinez de Abreu

Editora-Chefe das Revistas *Online* da Universidade de Vassouras

Lígia Marcondes Rodrigues dos Santos

Diagramação

Editora Interagir

Mariana Moss de Souza Macedo

At651 Atlas de anatomia dos animais domésticos I : articulações / Organizado por:
Lívia Maria Souza de Andrade, Natália Élide Gama Nascimento, Fábio
Sartori. - Vassouras, RJ : Editora Universidade de Vassouras, 2022
15 f.

Recurso eletrônico

Formato: E-book

Modo de acesso: <http://editora.universidadedevassouras.edu.br/index.php/PT/issue/view/248>

ISBN: 978-65-87918-42-6

1. Anatomia veterinária. 2. Animais domésticos. I. Andrade, Lívia Maria
Souza de. II. Nascimento, Natália Élide Gama. III. Sartori, Fábio. IV.
Universidade de Vassouras. V. Título.

CDD 636.0891

Sistema Gerador de Ficha Catalográfica On-line – Universidade de Vassouras

Todos os direitos reservados. É permitida a reprodução parcial ou total desta obra, desde que citada a fonte e que não seja para venda ou qualquer fim comercial.

O texto é de responsabilidade de seus autores. As informações nele contidas, bem como as opiniões emitidas, não representam pontos de vista da Universidade de Vassouras.

Articulação Úmero-Rádio-Ulnar

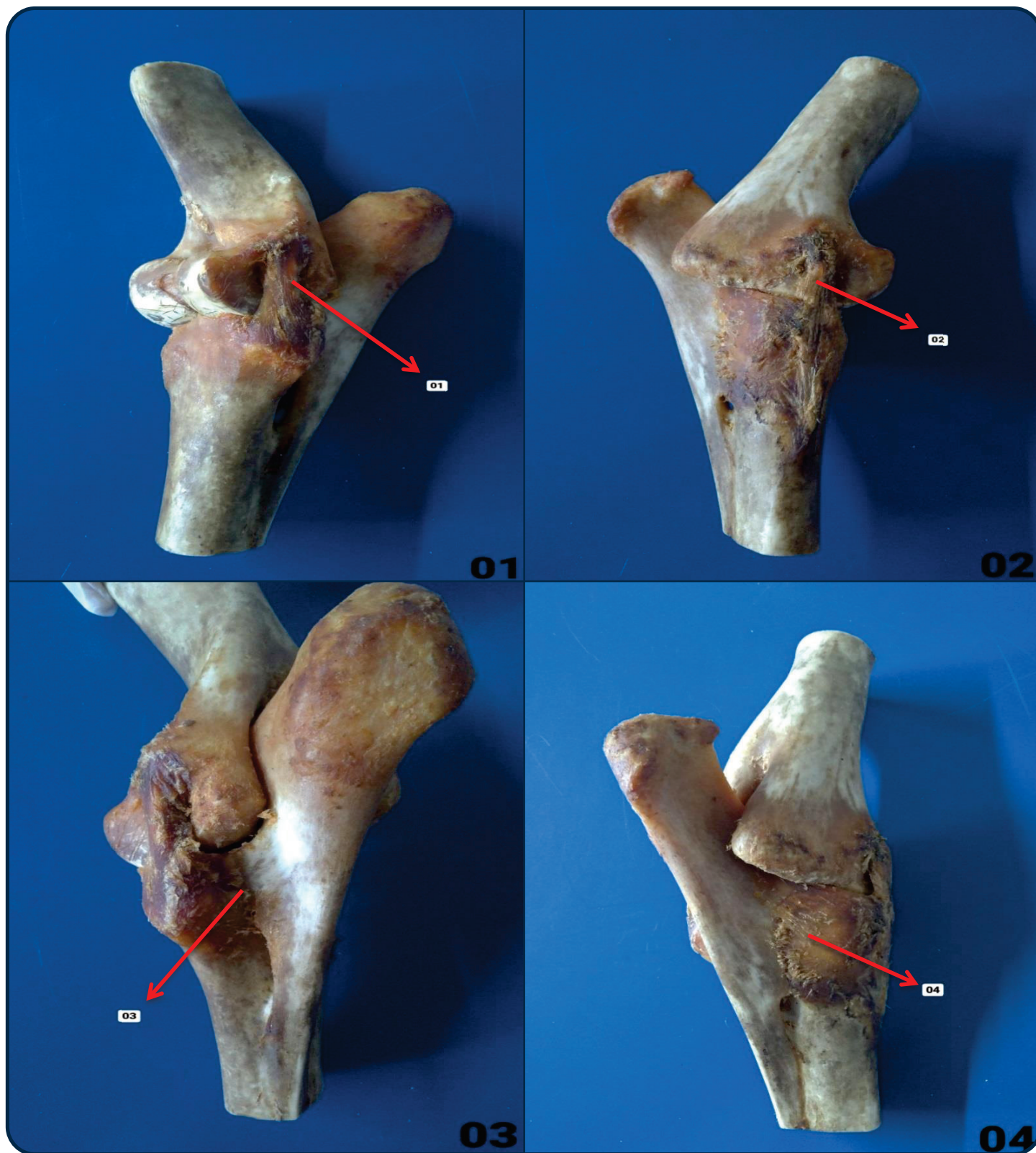


Figura 01 – Vista Lateral

01. Ligamento Colateral Lateral

Figura 02 – Vista Medial

02. Ligamento Colateral Medial

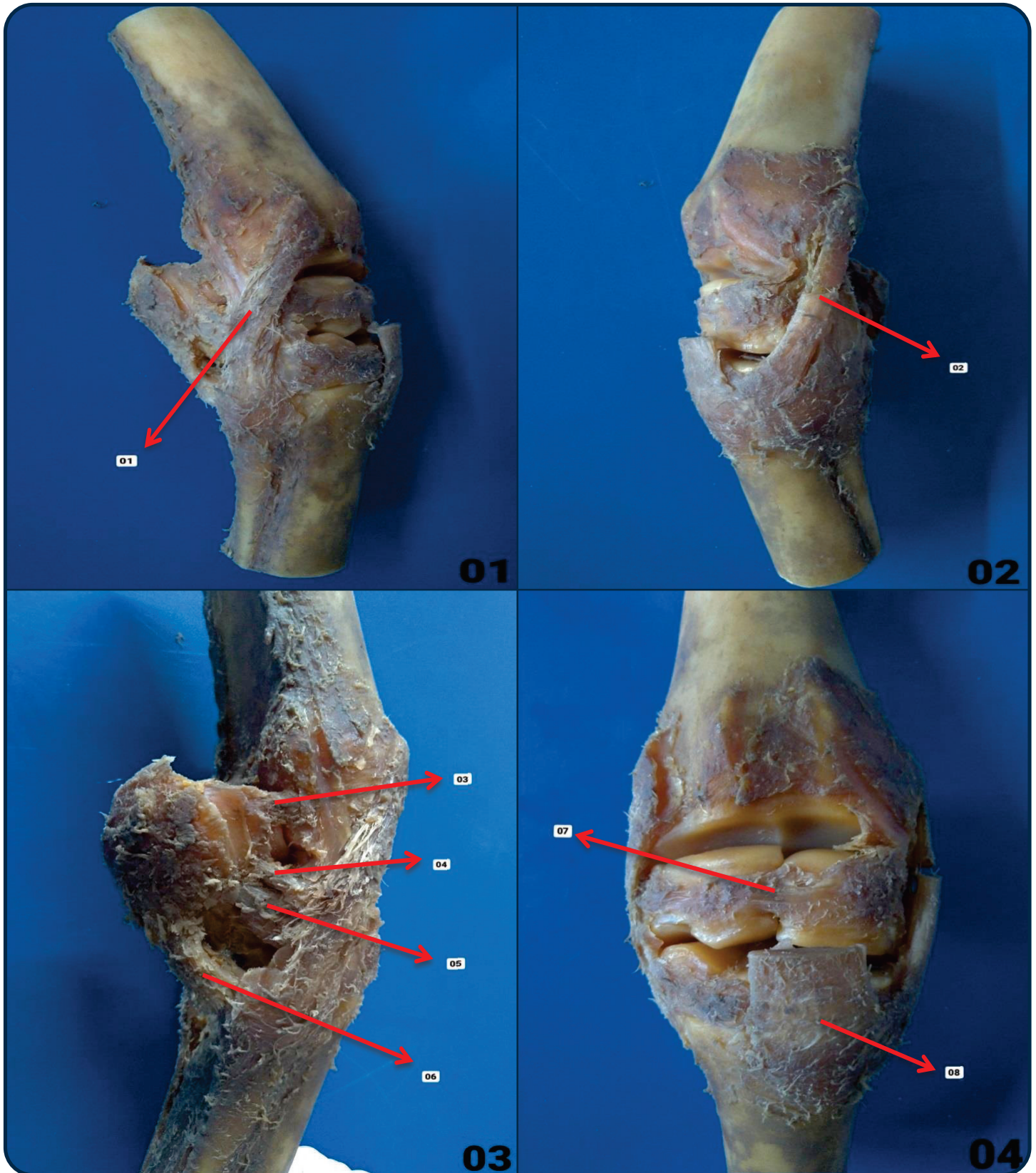
Figura 03 – Vista Lateral

03. Ligamento Rádio Ulnar Lateral

Figura 04 – Vista Medial

04. Ligamento Rádio Ulnar Medial

Articulação Rádio - Cárpica / Intercárpica / Cárpica - Metacárpica



Articulação Rádio - Cárpica

Figura 01 – Vista Lateral / 01. Ligamento Colateral Lateral
 Figura 02 – Vista Medial / 02. Ligamento Colateral Medial

Figura 03 – Vista Lateral

03. Ligamento Acessório Ulnar
 04. Ligamento Acessório Carpo Ulnar
 05. Ligamento Acessório Quartal
 06. Ligamento Acessório Metacarpo

Articulação Intercárpica

Figura 04 – Vista Dorsal
 07. Ligamento Intercarpo

Articulação Cárpica - Metacárpica

Figura 04 – Vista Dorsal
 08. Ligamento Carpo -Metacarpo

Articulação Metacarpofalangeana

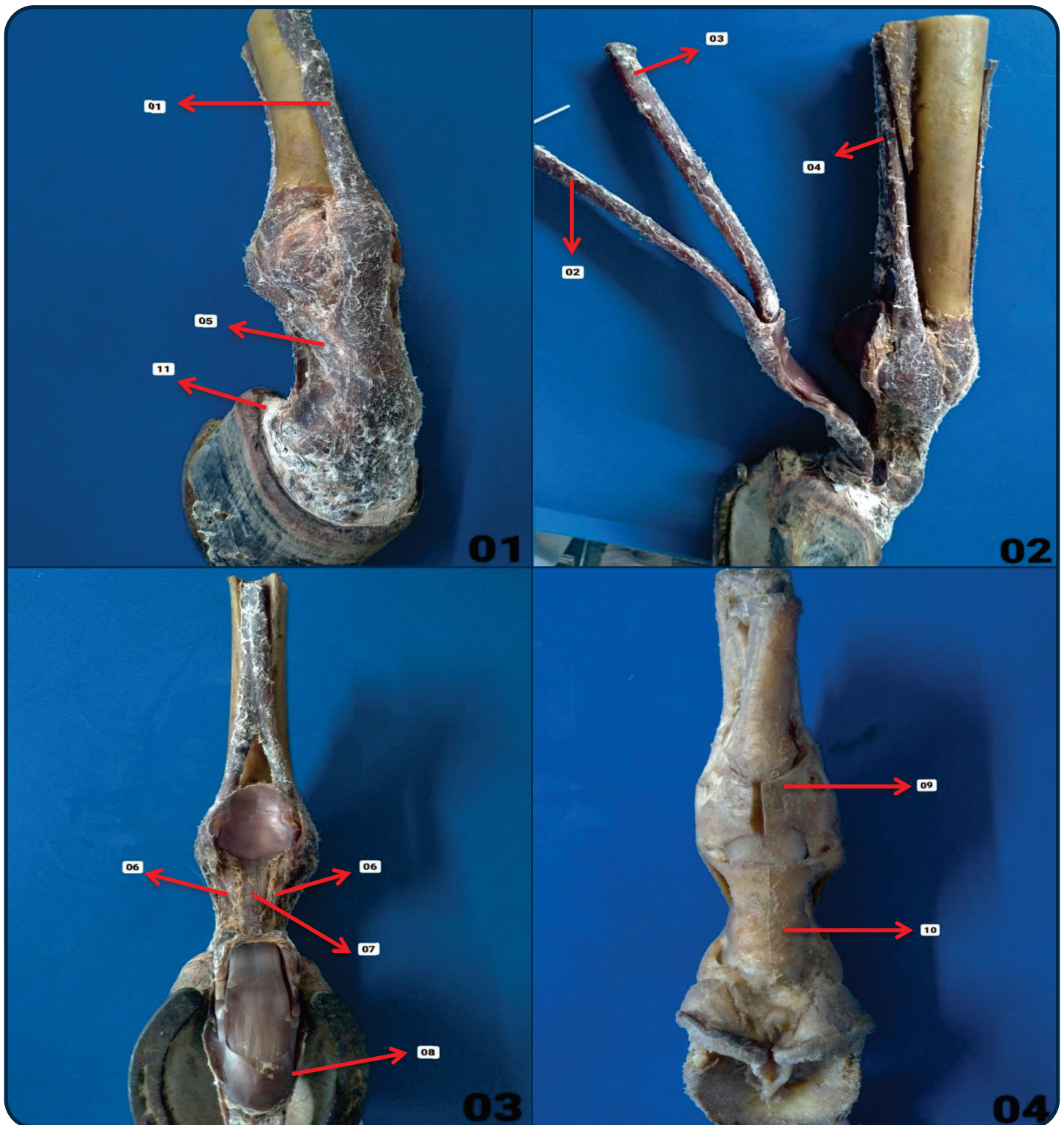


Figura 01 – Vista Dorsal

- 01. Tendão Extensor Digital Comum do Dedo
- 05. Ramos Extensores do Tendão do Músculo Interósseo
- 11. Cartilagem Alar

Figura 02 – Vista Medial

- 02. Tendão Flexor Superficial
- 03. Tendão Flexor Profundo
- 04. Tendão do Músculo Interósseo

Figura 03 – Vista Palmar

- 06. Ligamento Sesamoide Distal Oblíquo
- 07. Ligamento Sesamoide Distal Reto
- 08. Bainha Fibrosa do Tendão

Figura 04 – Vista Palmar

- 09. Ligamento Anular Proximal
- 10. Ligamento Anular Distal

Articulação Fêmoro-tíbio-patelar

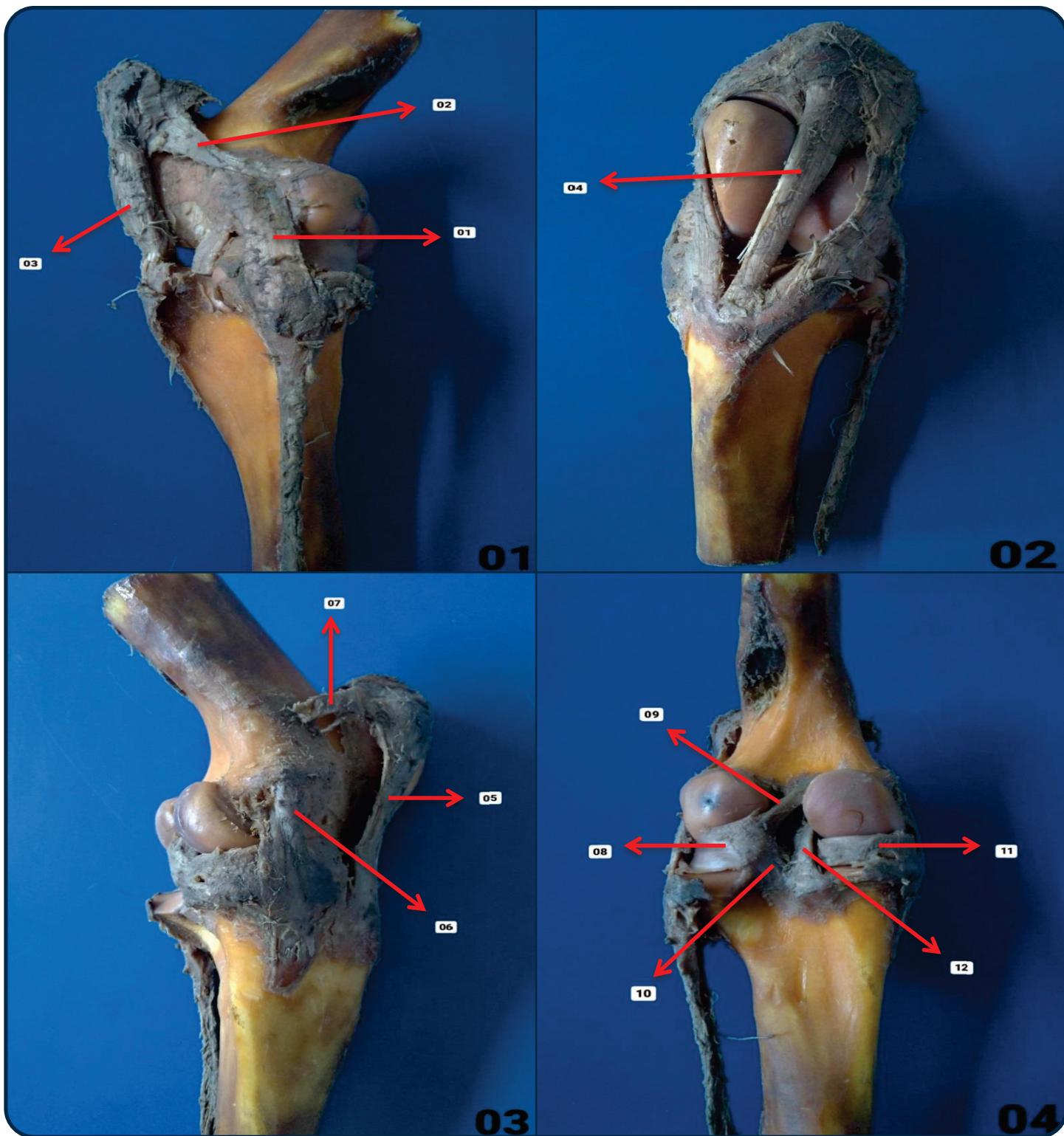


Figura 01 – Vista Lateral
 01. Ligamento Colateral Lateral
 02. Ligamento fêmoro patelar lateral
 03. Ligamento Patelar Lateral

Figura 02 – Vista Cranial
 04. Ligamento Patelar Médio

Figura 03 – Vista Medial
 05. Ligamento Patelar Medial
 06. Ligamento Colateral Medial
 07. Ligamento fêmoro patelar medial

Figura 04 – Vista Caudal
 08. Menisco Lateral
 09. Ligamento Femoral do Menisco Lateral
 10. Ligamento Caudal do Menisco Lateral
 11. Menisco Medial
 12. Ligamento Cruzado Caudal

Articulação Fêmoro-tíbio-patelar

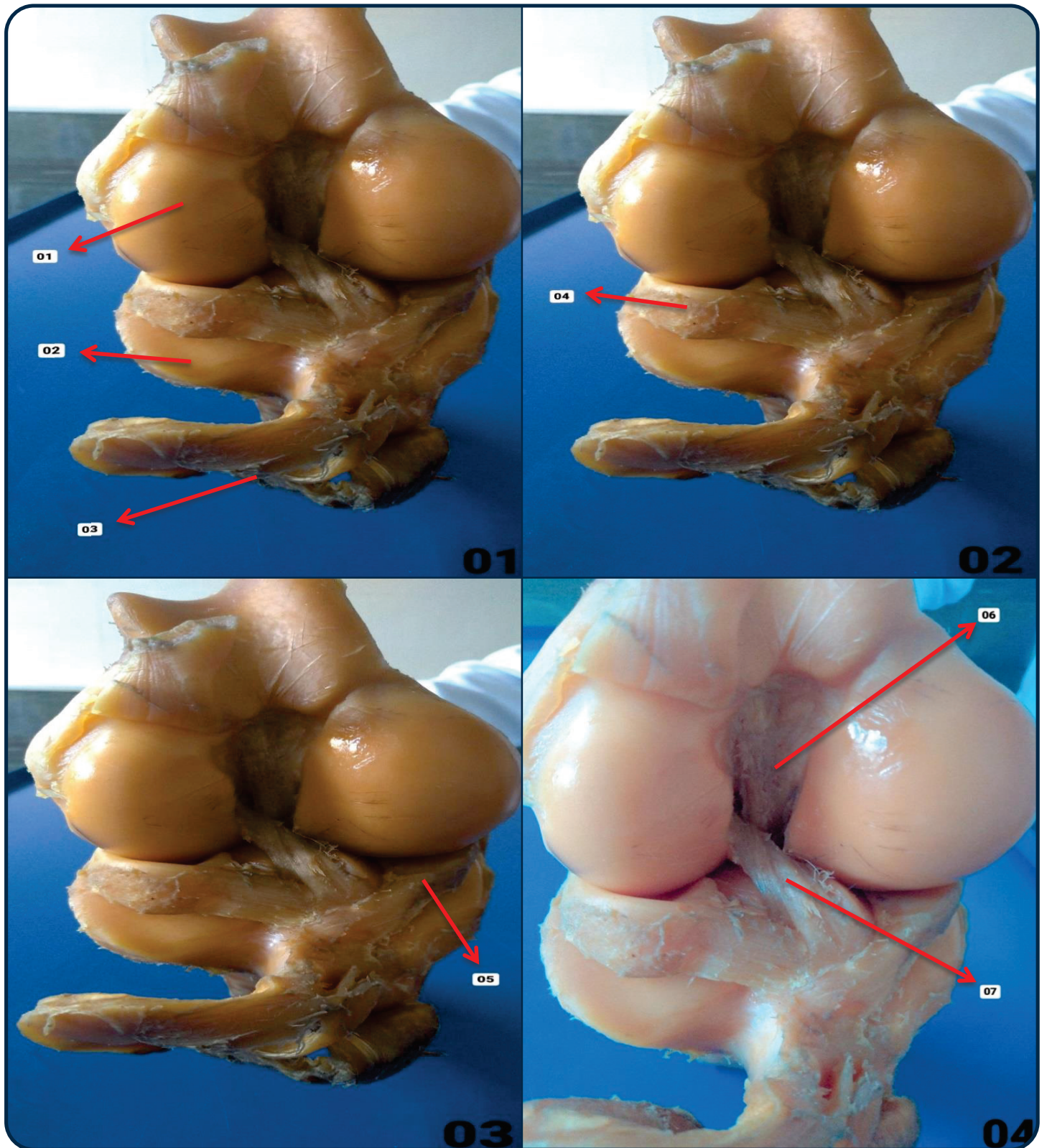


Figura 01 – Vista Distal (Fêmur) / Proximal (Tíbia)

- 01. Fêmur
- 02. Tíbia
- 03. Patela

Figura 02 – Vista Distal (Fêmur) / Proximal (Tíbia)

- 04. Menisco Lateral

Figura 03 – Vista Distal (Fêmur) / Proximal (Tíbia)

- 05. Menisco Medial

Figura 04 – Vista Distal (Fêmur) / Proximal (Tíbia)

- 06. Ligamento Cruzado Caudal
- 07. Ligamento Cruzado Cranial

Articulação Tíbio-társica

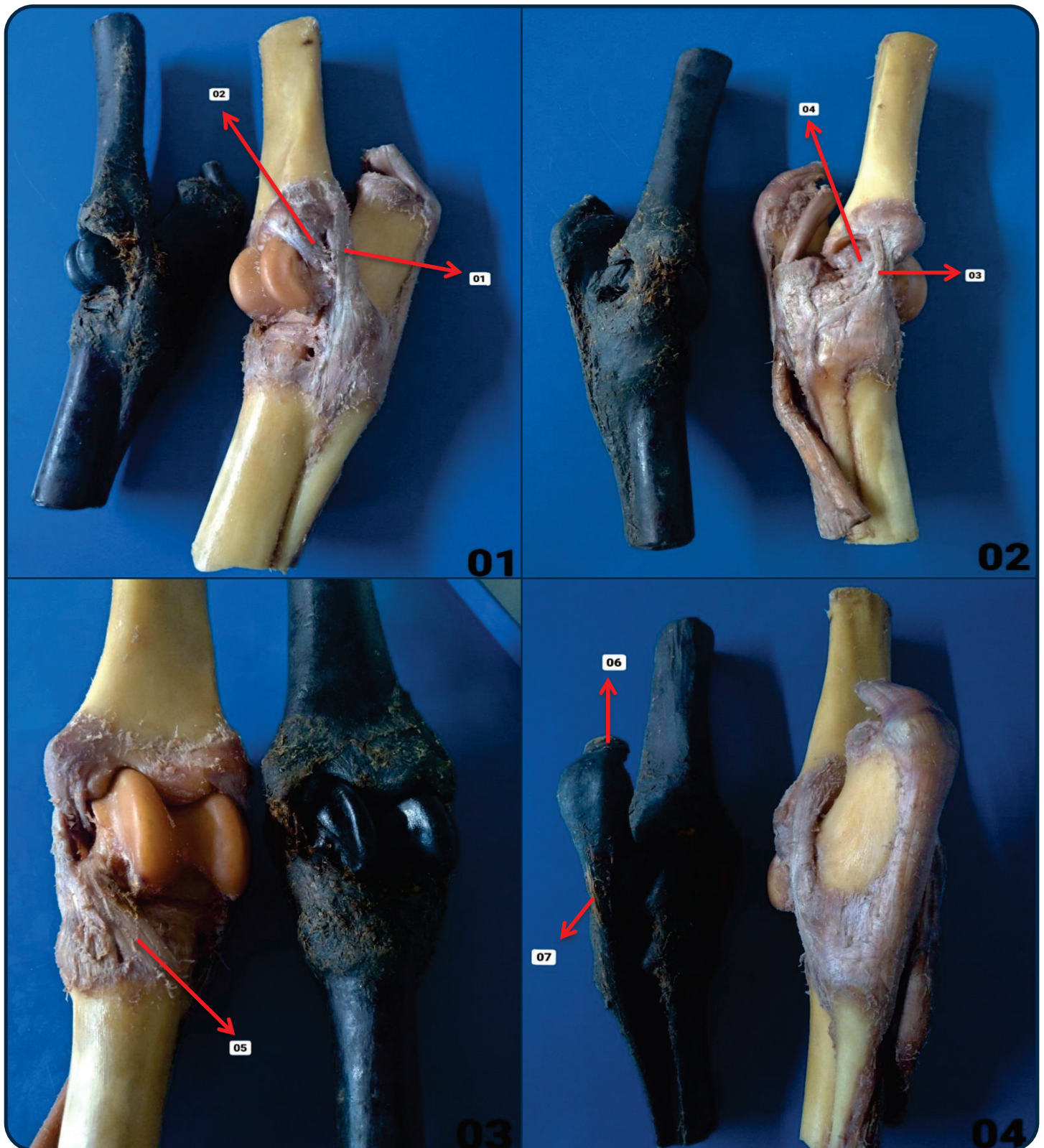


Figura 01 – Vista Lateral

- 01. Ligamento Colateral Lateral Porção Longa
- 02. Ligamento Colateral Lateral Porção Curta

Figura 02 – Vista Medial

- 03. Ligamento Colateral Medial Porção Longa
- 04. Ligamento Colateral Medial Porção Curta

Figura 03 – Vista Dorsal

- 05. Ligamento Társico Dorsal

Figura 04 – Vista Plantar

- 06. Tendão Calcâneo
- 07. Ligamento Plantar Longo

Articulação Metatarsofalangeana

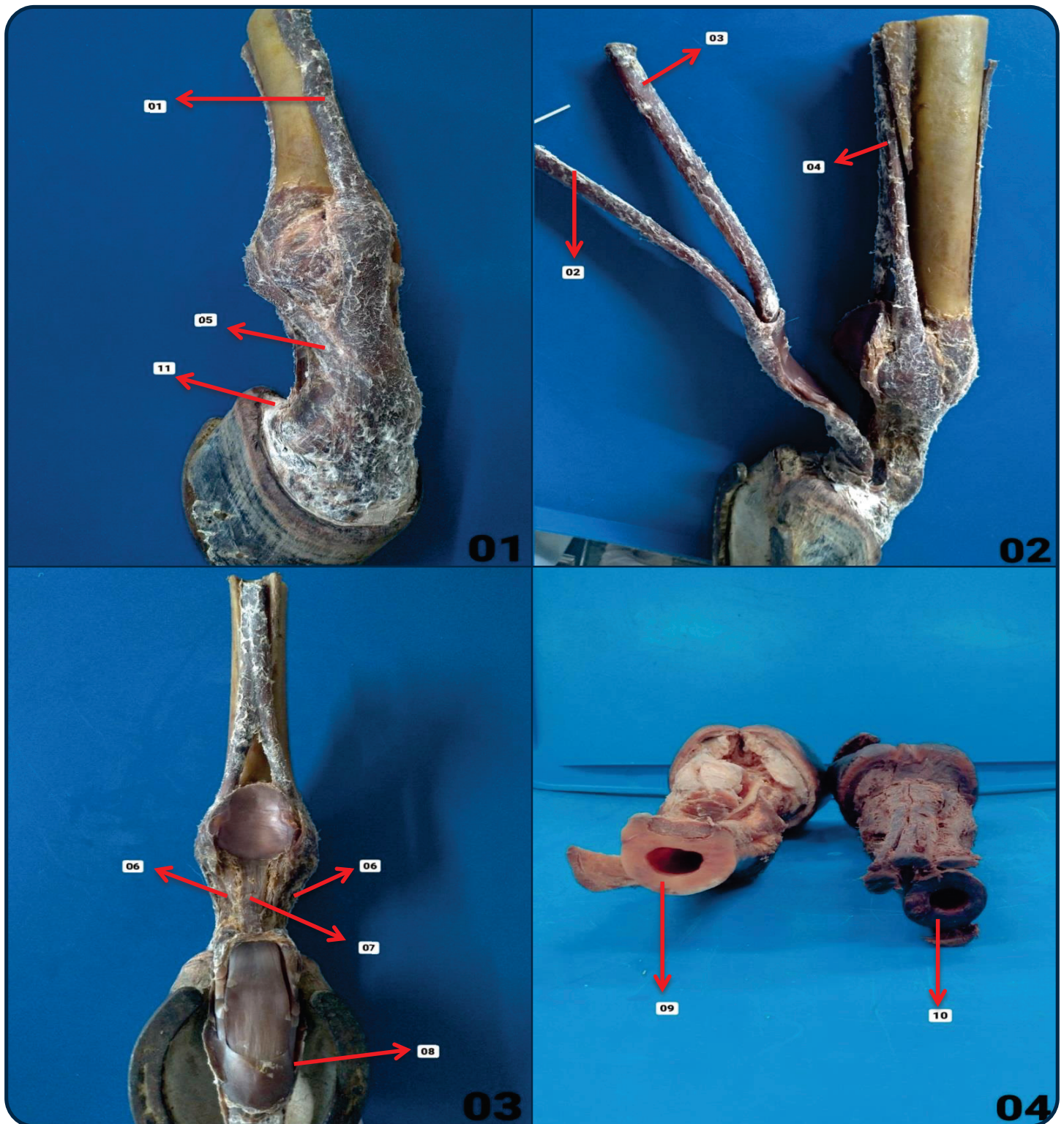


Figura 01 – Vista Dorsal

- 01. Tendão Extensor Digital Comum do Dedo
- 05. Ramos Extensores do Tendão do Músculo Interósseo
- 11. Cartilagem Alar

Figura 02 – Vista Medial

- 02. Tendão Flexor Superficial
- 03. Tendão Flexor Profundo
- 04. Tendão do Músculo Interósseo

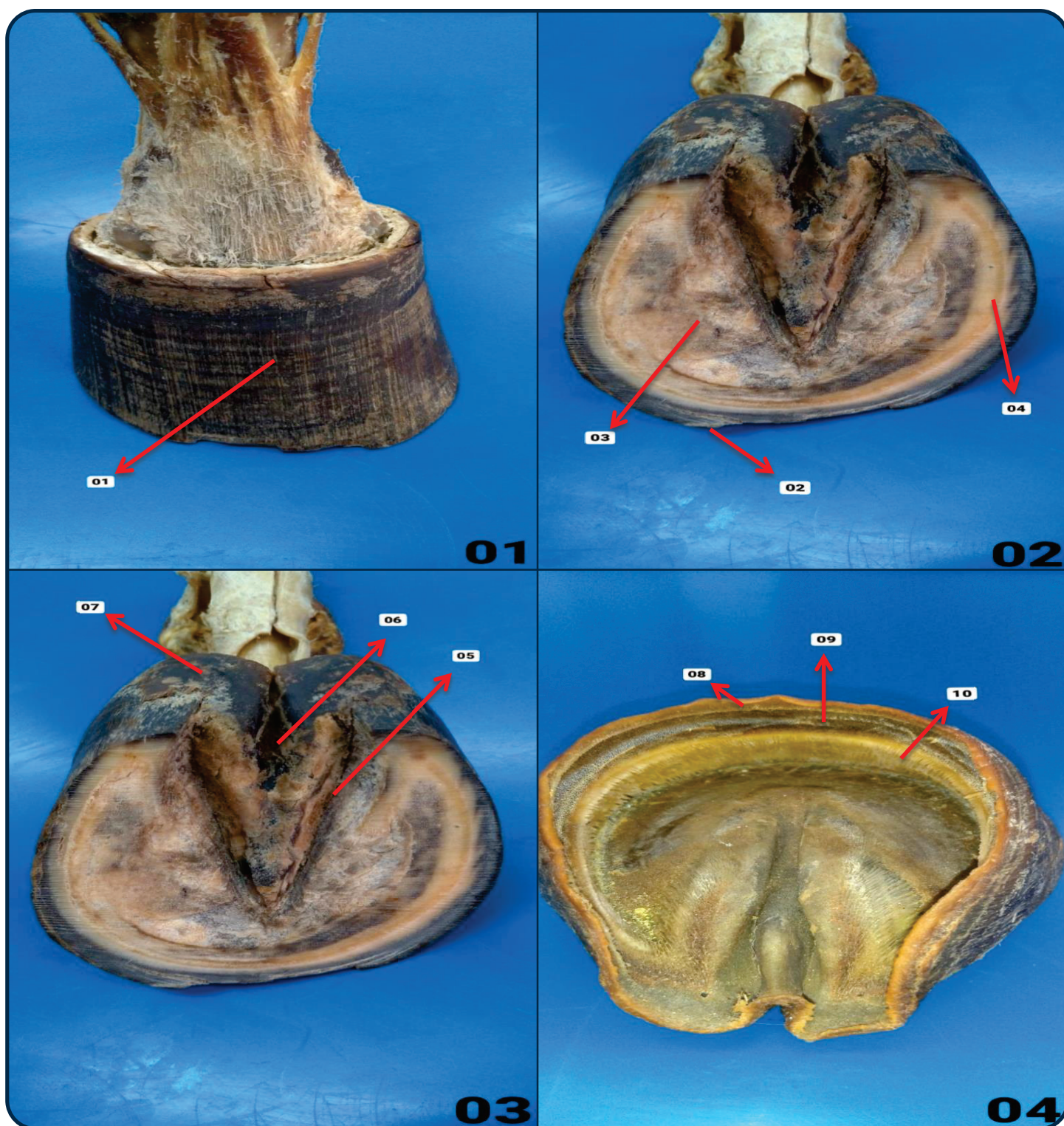
Figura 03 – Vista Palmar

- 06. Ligamento Sesamoide Distal Oblíquo
- 07. Ligamento Sesamoide Distal Reto
- 08. Bainha Fibrosa

Figura 04 – Vista Proximal

- 09. Articulação Metacarpofalangeana
- 10. Articulação Metatarsofalangeana

Casco - Equino

**Figura 01 – Vista Dorsal**

01. Muralha ou Parede do Casco

Figura 02 – Vista Plantar

02. Pinça

03. Sola

04. Linha Branca

Figura 03 – Vista Plantar

05. Sulco Lateral da Ranilha

06. Sulco Central da Ranilha

07. Bulbo ou Talão

Figura 04 – Vista Proximal

08. Corion Perióplico

09. Corion Coronário

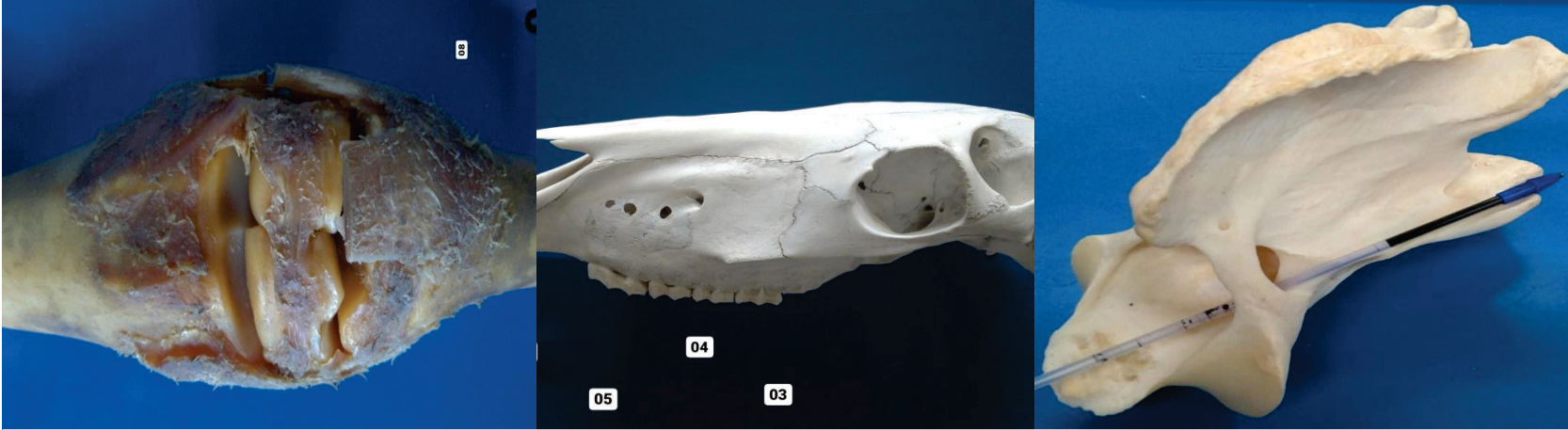
10. Corion Laminar

BIBLIOGRAFIA

KÖNIG, Horst E.; LIEBICH, Hans-Georg. Anatomia dos Animais Domésticos: Texto e Atlas Colorido. Grupo A, 2021. 9786558820239.

ROWE, William O. Reeceeric W. Anatomia Funcional e Fisiologia dos Animais Domésticos. Grupo GEN, 2020. 9788527736886.

Imagens: Arquivo Pessoal.



ATLAS DE ANATOMIA DOS ANIMAIS DOMÉSTICOS I

Lívia Maria S. Andrade
Natália Élica G. Nascimento
Fabio Sartori

OUTROS TÍTULOS

- 1 - Atlas de Anatomia Cabeça
- 2 - Atlas de Anatomia Coluna Vertebral Atual
- 3 - Atlas de Anatomia Coração
- 4 - Atlas de Anatomia Membro Pélvico
- 5 - Atlas de Anatomia Membro Torácico

