

Pneumotórax hipertensivo associado à doença renal crônica em cão: relato de caso

Hypertensive pneumothorax associated with chronic kidney disease in a dog: case report

Vanessa Correa Barbosa Gomes¹, Júlia Soares Dinelli Maia¹, Fabiana Bernandes Almeida Santos², Mário dos Santos Filho³

Como citar esse artigo. Gomes CB, Maia JSD, Almeida Santos FB, Santos Filho M. Pneumotórax hipertensivo associado à doença renal crônica em cão: relato de caso. Rev Fluminense de Extensão Universitária. 2023;13(2):18-21.

Resumo

O pneumotórax em cães é uma das condições que exige atenção urgente e emergencial devido ao alto risco associado à insuficiência respiratória progressiva que, no pior cenário, pode gerar a morte súbita. Um cão macho, sem raça definida, de 5 anos de idade, foi atendido no Serviço de Cardiologia e Doenças Respiratórias de Animais de Companhia de uma clínica veterinária do município de Resende, com queixa principal de dispnéia aguda há 5 dias e sinais mais intensos há pelo menos 2 dias. A partir da associação dos achados de exame físico, de exames laboratoriais (hematológico e de urina) e da radiografia torácica, verificou-se quadro de pneumotórax hipertensivo associado à presença de doença renal crônica (DRC). A inflamação desencadeada pela DRC pode contribuir para o desenvolvimento do pneumotórax hipertensivo, aumentando a pressão nos espaços aéreos distais dos pulmões. Devido a falta de diretrizes nacionais para rastrear e avaliar a gravidade da doença em pacientes tratados em clínicas e hospitais veterinários, há uma lacuna significativa na prática veterinária, levando a avaliações empíricas e superficiais, afetando diretamente a qualidade do atendimento prestado aos animais. O objetivo deste estudo é relatar um caso de pneumotórax hipertensivo em paciente canino, associado à condição subjacente de DRC. Os sinais clínicos apresentados pelo cão relatado, incluindo dispnéia restritiva, anemia, leucocitose, trombocitose e alterações nos exames de ureia e creatinina, refletiram a complexidade da relação entre a DRC e o pneumotórax hipertensivo, tendo o paciente vindo à óbito na manhã seguinte mesmo após atendimento para estabilização e internação.

Palavras-chave: Azotemia; Emergência; Hipertensão; Radiografia torácica.

Abstract

Pneumothorax in dogs is one of the conditions that requires urgent and emergency attention due to the high risk associated with progressive respiratory failure which, in the worst case scenario, can lead to sudden death. A 5-year-old male mixed breed dog was seen at the Cardiology and Respiratory Diseases of Companion Animals Service of a veterinary clinic in the city of Resende, with the main complaint of acute dyspnea for 5 days and more intense signs for at least 2 days. From the association of the physical examination findings, laboratory tests (hematological and urine) and chest x-ray, a tension pneumothorax associated with the presence of chronic kidney disease (CKD) was verified. Inflammation triggered by CKD can contribute to the development of tension pneumothorax, increasing pressure in the distal air spaces of the lungs. Due to the lack of national guidelines to track and assess disease severity in patients treated in veterinary clinics and hospitals, there is a significant gap in veterinary practice, leading to empirical and superficial assessments, directly affecting the quality of care provided to animals. The objective of this study is to report a case of tension pneumothorax in a canine patient, associated with the underlying condition of CKD. The clinical signs presented by the reported dog, including restrictive dyspnea, anemia, leukocytosis, thrombocytosis and changes in urea and creatinine tests, reflected the complexity of the relationship between CKD and tension pneumothorax, with the patient dying the following morning even after stabilization and hospitalization care.

Keywords: Azotemia; Emergency; hypertension; Thoracic Radiography.

Introdução

O pneumotórax hipertensivo é um distúrbio respiratório definido pelo acúmulo de ar no espaço pleural sob elevada pressão, gerando compressão dos pulmões e redução do retorno venoso para as câmaras cardíacas¹. Esta afecção gera prejuízo na oxigenação tecidual comprometendo drasticamente a homeostase do paciente, sendo assim, ela deve ser tratada como um

caso de urgência/emergência. Distúrbios do sistema respiratório são uma causa comum de procura de atendimento de emergência em pequenos animais¹. O pneumotórax se subdivide em dois tipos dependendo da comunicação do tórax com o meio externo: aberto e fechado. A etiologia da afecção pode estar associada aos traumas ou à ocorrência de forma espontânea, sendo esta subclassificada no tipo primário (sem doença pulmonar de base) e secundário (presença de doença pulmonar subjacente)².

Afiliação dos autores:

¹Discente do curso de Medicina Veterinária da Universidade de Vassouras, Vassouras, Rio de Janeiro, Brasil.

²Discente do Programa de Mestrado Profissional em Diagnóstico em Medicina Veterinária da Universidade de Vassouras, Vassouras, Rio de Janeiro, Brasil.

³Docente do Programa de Mestrado Profissional em Diagnóstico em Medicina Veterinária da Universidade de Vassouras, Vassouras, Rio de Janeiro, Brasil.

* Email de correspondência: vanessa-cbg@hotmail.com

Recebido em: 14/11/2023. Aceito em: 10/12/2023.

Nesse sentido, a doença renal crônica em seu cenário clínico mais grave pode desenvolver como consequência o pneumotórax hipertensivo, sendo necessário a presença de um mecanismo unidirecional, ou seja, quando o ar da inspiração percorre em única direção, após fragilidade capilar e ruptura de pequenas bolhas enfisematosas, decorrentes da uremia. Este tipo de pneumotórax possui o prognóstico mais grave devido à diminuição do retorno venoso e débito cardíaco, com desenvolvimento de insuficiência respiratória progressiva, síncope e morte súbita³.

Atualmente na medicina veterinária, tanto em nível nacional quanto internacional, não há diretrizes na triagem de pacientes atendidos em clínicas e hospitais veterinários em situações de emergência que relatam a gravidade do caso clínico no momento que chega ao local associada ao tempo de espera para atendimento do paciente^{4,5}. Diante disso, os animais que chegam para o serviço são avaliados, na maioria das vezes, de forma empírica e superficial em relação à sua gravidade. Comumente, o veterinário leva em consideração apenas o sistema ABC do trauma para atendimento de emergência, onde neste se prevê apenas a ordem da abordagem dos procedimentos padrões para redução do risco de morte e estabilização^{7,8}.

Ademais, existe certa carência de conhecimento por parte de profissionais da área da medicina veterinária quanto ao diagnóstico assertivo classificatório de pneumotórax em cães. O objetivo deste trabalho é relatar o caso clínico de um cão, sem raça definida (SRD), com 5 anos de idade, com apresentação clínica de pneumotórax associado à DRC, durante atendimento clínico de rotina com ênfase na abordagem inicial e tratamento desta afecção.

Relato de caso

Foi encaminhado ao Serviço de Cardiologia e Doenças Respiratórias de Animais de Companhia de uma clínica veterinária do município de Resende, um cão macho, SRD, de 5 anos de idade, com 7 Kgs, apresentando como queixa principal desconforto respiratório agudo há cinco dias, sendo confirmada via inspeção a dispneia do tipo restritiva, incluindo movimentos tóraco-abdominais paradoxais. Segundo o tutor, estes sinais estavam mais intensos há pelo menos 2 dias.

Na anamnese, o proprietário referiu que o paciente foi resgatado, havia histórico de hemoparasitose anterior tratadas de forma inadequada pela antiga tutora. Além disso, o paciente estava emagrecendo progressivamente há cerca de 30 dias, porém se encontrava ativo. O protocolo vacinal e a desverminação estavam em dia.

Não havia histórico de traumas ou brigas e o animal não tinha acesso à rua.

No exame físico, o cão apresentou reflexo de tosse negativo, mucosas apresentavam-se pálidas e o pulso arterial estava hiperkinético. A pressão arterial sistólica sistêmica foi avaliada via doppler vascular na artéria radial e apresentou-se elevada com 180 mmHg (ref.: <160 mmHg, segundo IRIS¹⁴). O escore corporal evidenciava caquexia (ECC 2/9, segundo Laflamme (1997). A ausculta cardíaca revelou sopro holossistólico intermitente em foco mitral (grau I-II/VI), além de ruído descontínuo áspero nos campos pulmonares dorso-caudal, à ausculta pulmonar. A maior parte dos campos pulmonares possuíam ruídos abafados.

Diante do quadro analisado, realizou-se exames hematológicos e bioquímicos séricos renais e hepáticos, cujos valores apresentavam-se com alterações significativas, como anemia normocítica hipocrômica (Ht 25% - ref. 37-55%), leucocitose (22.000 mm³ ref. 6.000 a 17.000 mm³) e trombocitose. Além disso, foram observados valores de ureia (60 mg/dL-ref. 20-40 mg/dL) e creatinina elevados (2,5mg/dL-ref. 0,5-1,8mg/dL). Procedeu-se também a coleta de urina por cistocentese para realização de urinálise e cultura (Relação proteína:creatinina urinária - RPC/U: 0,7 ref: <0,5), presença de proteínas (++) , densidade 1,010 (ref.:1015 á 1.045) e pH 5,8).

O exame radiográfico (Figura 1) evidenciou padrão compatível com radioluscência intersticial difusa, além do deslocamento dorsal da silhueta cardíaca, compatível com pneumotórax. Não foi observada a presença de fraturas ou possíveis rupturas traumáticas ao exame radiográfico. Diante destes achados, o diagnóstico presuntivo foi de pneumotórax hipertensivo associado à doença renal.

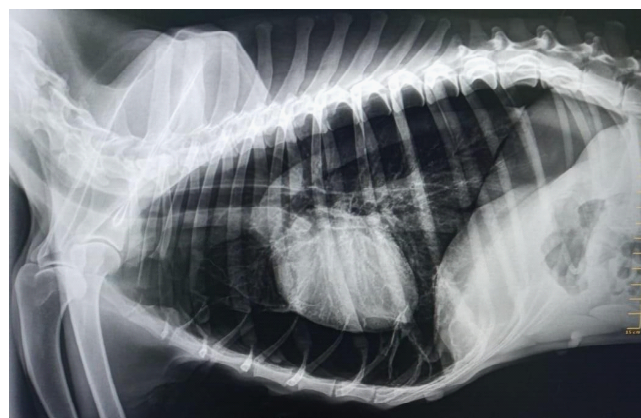


Figura 1. Imagem radiográfica torácica em projeção látero-lateral direita de cão, SRD, com 5 anos de idade com suspeita de pneumotórax. Note a radioluscência difusa dos campos pulmonares, com dorsalização de silhueta cardíaca e inserção diafragmática mais caudal. Fonte: Arquivo Pessoal, Rio de Janeiro, 2023.

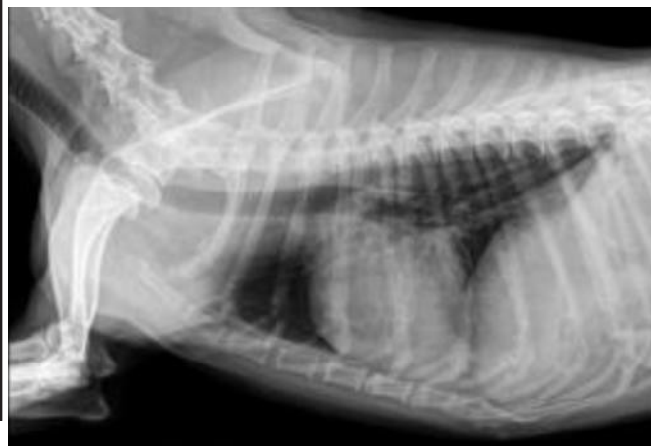

Figura 2. Imagem radiográfica torácica em projeção látero-lateral direita de cão, SRD, com 5 anos de idade, após toracocentese. Note a redução da radioluscência e preservação da silhueta cardíaca. Fonte: Arquivo Pessoal, Rio de Janeiro, 2023.

Optou-se pela oxigenioterapia via máscara, na taxa de 0,5L/h, seguida pela drenagem do tórax por meio de cateter 22 G e circuito fechado com seringa de três vias, sendo drenado cerca de 1 litro de ar. Optou-se por não sedar o paciente, uma vez que o mesmo mantinha-se permitindo o procedimento e sem cianose, neste momento. Após a toracocentese, o paciente mantinha-se em dispneia, sem redução do padrão radiográfico (Figura 2) compatível com resolução esperada após a drenagem. Foi realizada hemogasometria arterial e os valores foram compatíveis com acidose metabólica (pH plasmático 6,8 e HCO_3 18mEq/L). Para estabilização do quadro o paciente foi mantido em oxigenoterapia, agora sendo passada sonda nasal, e foi realizada fluidoterapia de reposição e manutenção com Ringer lactato (taxa de 400 ml/8h e 15 ml/hora, respectivamente), e o paciente manteve-se estável, entretanto, devido o quadro grave, veio a óbito na manhã seguinte.

Discussão

Os sinais clínicos relatados pelo tutor e os achados de exame físico foram essenciais para a suspeita de pneumotórax. Estudos indicam que nesta afecção os sinais clínicos mais evidentes são a letargia, anorexia, depressão, tosse, taquipneia, intolerância ao exercício e aumento do esforço respiratório^{4,6}. O paciente deste relato apresentava principalmente dispneia restritiva aguda (movimentos tóraco-abdominais paradoxais), emagrecimento progressivo, porém ainda estava ativo, achado incomum para o quadro.

Na literatura consultada^{1,2,5} não foram encontrados sinais/ manifestações clínicas específicas do pneumotórax hipertensivo, talvez devido aos

sinais não serem sistematicamente revisados e a indisponibilidade de dados científicos que descrevam a precisão diagnóstica de qualquer sinal clínico que identifique esta afecção nestas circunstâncias⁵.

Para a estabilização do animal, antes da coleta de amostras biológicas e execução de exames de imagem, foi realizada a toracocentese. Ela deve ser realizada sempre que necessário para manter permeáveis as vias aéreas, e a regularização da respiração⁴. Assim sendo, o tratamento de imediato deve concentrar-se na estabilização do cão com repouso rigoroso, suplementação de oxigênio e drenagem torácica.

Por meio dos resultados dos exames laboratoriais realizados no paciente, foi possível notar quadro de azotemia devido ao aumento das concentrações séricas de ureia e creatinina⁶. Ainda, o quadro de anemia normocítica hipocrômica (ANH) estabelecido é justificável pela incapacidade dos rins em desempenhar sua função normal, resultando em menor produção de eritropoetina e calcitriol⁷ no paciente, sendo a ANH, na maioria das vezes, ligada à progressão da doença renal crônica⁸.

Da mesma forma que a anemia progride conforme a evolução da DRC, a acidose metabólica evolui de forma concomitante, uma vez que o rim não filtra com eficácia o sangue afetando assim o equilíbrio ácido-básico, em que no primeiro momento, é resultante da má excreção dos íons de hidrogênio e, posteriormente, em excreção de amônio pelos néfrons remanescentes^{9,12,13,14}, além da redução da capacidade de síntese de HCO_3 por estes.

A leucocitose encontrada no hemograma pode ser considerada de caráter inflamatório, decorrente estresse sistêmico, uma vez que a DRC contribui para o aparecimento de quadros inflamatórios, um processo fisiológico em resposta aos diferentes estímulos¹⁰. Este influxo de inflamação celular pode criar uma obstrução parcial que atua como uma “válvula de retenção”, influenciando diretamente a permeabilidade vascular em nível pulmonar e elevando a pressão no espaço aéreo posterior, gerando hiperinsuflação dos alvéolos⁴, com concomitante fragilidade capilar pela uremia, representando-se clinicamente no desconforto respiratório apresentado.

A radiografia simples do tórax foi executada a fim de direcionar o diagnóstico e revelou silhueta cardíaca suspensa, além de radioluscência intersticial difusa nos campos pulmonares, o que geralmente confirma o diagnóstico de pneumotórax devido à presença de faixa de ar entre a parede torácica e/ou diafragma e a pleura visceral, deslocando a silhueta cardíaca dorsalmente^{11,15,16}. Entretanto, a formação de bolhas enfisematosas pulmonares são a causa mais comum de pneumotórax espontâneo em cães, e estas lesões devem ser consideradas em qualquer cão com pneumotórax, quando nenhuma outra fonte óbvia de extravasamento

de ar pode ser identificada na história clínica, exame físico ou radiografias torácicas^{4,5}. Quando não houver resolução do quadro somente via toracocentese, a ressecção das bolhas enfisematosas, por lobectomia pulmonar deve ser a opção para o tratamento⁴.

O diagnóstico definitivo de pneumotórax hipertensivo nem sempre é obtido por meio das radiografias torácicas. Dessa maneira, o uso de tomografia computadorizada, ou possivelmente a toracoscopia diagnóstica, pode ser útil para detectar pequenas lesões pulmonares^{4,12,16}. Tais exames não foram feitos nesse caso por conta do estado clínico do paciente, impossibilitando sedação ou anestesia.

Considerações Finais

O diagnóstico e estabilização precoces do pneumotórax hipertensivo em cães é fundamental para melhora do prognóstico desta afecção. Em nosso relato, o tratamento iniciou-se tardiamente após início dos sinais clínicos, mesmo sob oxigenoterapia, toracocentese e monitoração, o paciente não respondeu positivamente e veio à óbito.

O diagnóstico definitivo do pneumotórax hipertensivo pode ser de difícil obtenção, sendo somente os achados clínicos e de radiografia torácica. A tomografia computadorizada ou a toracoscopia podem detectar mais claramente o dano pulmonar e a presença de bolhas pulmonares que requerem lobectomia pulmonar como tratamento.

Em casos graves, o tratamento definitivo requer ressecção das bolhas pulmonares por meio de abordagens cirúrgicas, pós-estabilização do paciente, demonstrando abordagem assertiva na admissão, mesmo com possibilidade eminente de complicação.

Referências

1. Tong CW, Gonzalez AL. Respiratory Emergencies. *Veterinary Clinics of North America: J Small Anim Pract.* 2020 Nov;50(6):1237.
2. Andrade Filho LO, Campos JRM, Haddad R. Pneumotórax. *Rev Bras Pneumol Sanit* 2006;32(4):212-216.
3. Gilday C, Odunayo A, Hespel AM. Spontaneous Pneumothorax: Pathophysiology, Clinical Presentation and Diagnosis. *Topics in Companion Animal Medicine.* 2021 Nov;45(1): 5.
4. Lipscomb VJ, Hardie RJ, Dubielzig RR. Spontaneous Pneumothorax Caused by Pulmonary Blebs and Bullae in 12 Dogs. *J Am Anim Hosp Assoc.* 2003 Set;39(5):437-445.
5. Waydhas C, Sauerland S. Pre-hospital pleural decompression and chest tube placement after blunt trauma: A systematic review. *Resuscitation.* 2007 Jan;72(1):11-25.
6. Oliveira ST. Alterações de compostos nitrogenados não proteicos em cães e gatos. *Seminário de Transtornos Metabólicos dos Animais Domésticos, PPGCV/UFRGS.* 1: 2004.
7. Meak, D. Distúrbios do sistema urogenital. In: Birchard SJ, Sherding RG.

Manual Saunders: Clínica de Pequenos Animais. São Paulo: Roca, 2003.

8. Brum AM, Cintra PP, Mamão LD. Perfil Eritrocitário e Leucocitário de Cães Com Doença Renal Crônica Em Relação à Severidade da Azotemia. *Vet Not.* 2012 Jun;18(1):64-73.

8. Silva D, Rocha FPC, Benedette MF, Santos DAN, Costa EAA, Saco SR. Insuficiência Renal Crônica Em Cães e Gatos. *Rev. Electron. de Vet;* 2008; 7(11).

9. Barbosa ACSCS, Salomon ALR. Resposta inflamatória de pacientes com DRC. *Artigo de revisão. Com. Ciências Saúde.* 2013;22(4):111-125.

10. Osório RDCP, Rolim JR, Liberano JE, Alencar AS, Abre WCA, Cavalcante RFI, Miranda DPP, Neto MIS. Diagnosis of pleural injuries. *Braz J Hea Rev.* 2021 Jun 21;2 (4):3251-3264.

11. Chew DJ, DiBartola SP (Eds). *Canine and Feline Nephrology and Urology.* Wiley; 2011.

12. Polzin DJ. Chronic Kidney Disease in Small Animals. *Vet Clin North Am Small Anim Pract.* 2013;43(6):1171-1186.

13. Elliott J, Barber PJ. Feline chronic kidney disease: clinical trials of novel therapies. *J Small Anim Pract.* 2011;52(4):182-191.

14. IRIS Canine GN Study Group Standard Therapy Subgroup. Consensus Recommendations for Standard Therapy of Glomerular Disease in Dogs. *J Vet Intern Med.* 2013;27(S1):S27-S43.

15. Bartges JW, Polzin DJ. Nephrology. In: Ettinger SJ, Feldman EC, eds. *Textbook of Veterinary Internal Medicine.* 7th ed. Elsevier; 2013. pp. 1983-2048.

16. Jacob F, Polzin DJ. Update on managing renal disease in dogs and cats. *Vet Clin North Am Small Anim Pract.* 2005;35(3):635-649.